THESIS

Jena

1910

Aus der chirurgischen Klinik zu Jena. — Director: Geh. Rath Prof. Dr. Riedel.

Ueber

Darmverschluss und Darmparalyse,

einschliesslich Peritonitis.

Habilitationsschrift

zur

Erlangung der Venia docendi

einer

hohen medicinischen Facultät der Universität Jena

vorgelegt von

Dr. med. **Hans Thiemann,**

Assistenzarzt der chirurgischen Klinik.

LANE MEDICAL LIBRARY
STANFORD UNIVERSITY
MEDICAL CENTER
STANFORD, CALIF. 94305

Mit 8 Textfiguren.

3783
J51T

Unclassed Thesis

Berlin 1910.

Druck von L. Schumacher.

Digitized by the Internet Archive
in 2026

https://archive.org/details/IA40153320_0045

Aus der chirurgischen Klinik zu Jena. — Director: Geh. Rath Prof. Dr. Riedel.

Ueber

Darmverschluss und Darmparalyse,

einschliesslich Peritonitis.

Habilitationsschrift

zur

Erlangung der Venia docendi

einer

hohen medicinischen Facultät der Universität Jena

vorgelegt von

Dr. med. **Hans Thiemann,**

Assistenzarzt der chirurgischen Klinik.

Mit 8 Textfiguren.

Berlin 1910.

Druck von L. Schumacher.

Sonder-Abdruck aus dem Archiv für klin. Chirurgie. Bd. 92.

Bei der Durchsicht des Materials der hiesigen chirurgischen Klinik fällt besonders die procentuale Zunahme der Abdominaloperationen in's Auge, deren Zahl von Jahr zu Jahr in beträchtlichem Maasse wächst und auch jetzt noch kaum einen Stillstand erkennen lässt. Der Grund hierfür liegt wie überall in dem Aufschwung, den gerade die Bauchchirurgie in der letzten Zeit, besonders im letzten Decennium, genommen hat, und in der mit den immer besseren Erfolgen zusammenhängenden Operationsfreudigkeit der Aerzte und Patienten. Das Material der hiesigen Klinik ist aber auch insofern ein ausgewähltes, als gewöhnlich nur die schwereren Fälle hier zusammenströmen, während die meisten kleineren Operationen in den Krankenhäusern des Landes ausgeführt werden.

Das beste Beispiel für diese Zunahme der Abdominaloperationen giebt die Zusammenstellung der Appendicitis aus dieser Zeit: nach Riedel[1]) wurden hier wegen Blinddarmentzündung operirt von August 1881 bis Ende 1898, also in 17 Jahren, 124; in den Jahren 1899—1902 (4 Jahre) 228; 1903—1905 (3 Jahre) 639; 1906: 315; 1907: 308; 1908: 420 Patienten.

Aber auch auf anderen Gebieten ist das Material reichhaltig, so auf dem des Ileus. Die Zusammenstellung sämmtlicher Ileusfälle, so weit sie aus den letzten 10 Jahren stammen, soll die Aufgabe dieser Arbeit bilden. Sie ist berechtigt, da nur grosse Zahlen einen richtigen Ueberblick über Vorkommen, Gefahren und opera-

---

[1]) Riedel, Ueber die Blinddarmentzündung der Kinder. Münch. med. Wochenschr. 1907. No. 48.

tive Resultate der verschiedenen Formen geben können; dann aber auch, weil die auf den einzelnen Gebieten gewonnenen Erfahrungen von allgemeinem Interesse sind.

Das hier verarbeitete Material umfasst ca. 700 Fälle, die sich auf die verschiedenen Gebiete vertheilen und 4,5 pCt. sämmtlicher im letzten Decennium in der hiesigen Klinik behandelten 15500 Patienten ausmachen.

Dem gegebenen Stoff entsprechend werden einzelne Capitel weniger umfangreich sein, andere dagegen, wie z. B. der postoperative Ileus nach Appendicitis, die diffuse Peritonitis, die Hernien und Adhäsionen, einen grösseren Raum einnehmen und von weitgehenderer Wichtigkeit sein können; besonders gilt dies vom Capitel des postoperativen Ileus wegen der gerade auf diesem Gebiete zahlreichen Beobachtungen.

Zugleich wird aus den Ausführungen neben dem Stande der verschiedenen zur Zeit bestehenden Anschauungen die in der hiesigen Klinik geübte Diagnosen- und Indicationsstellung sowie das operative Vorgehen und die Resultate ersichtlich sein, also die klinischen Behandlungsmethoden, wie sie sich im Laufe der Jahre unter Verwerthung eigener und an anderen Orten gemachter Erfahrungen ausgebildet haben.

Ausserdem wird die Arbeit die einschlägige Literatur der letzten Jahre, so weit sie zugänglich war, berücksichtigen und zwar im Wesentlichen von 1906 ab, da die ältere ja in der ausführlichsten Weise schon in Wilms „Ileus“ zusammengestellt ist.

Der besseren Uebersicht halber schicke ich ein kurzes Inhaltsverzeichniss voraus:

I. Theil. A. Obturationsileus:
1. Fremdkörper.
2. Gutartige Tumoren.
3. Bösartige Tumoren.
4. Adhäsionen, Stränge, Stricturen, Atresien.

B. Strangulationsileus:
1. Eingeklemmte Hernien.
2. Volvulus.
3. Invaginationen.

C. Dynamischer Ileus:
1. Spastischer Ileus.
2. Paralytischer Ileus.

Anhang: Abdominalerscheinungen bei Erkrankungen der Lunge, Pleura und des Pericards.

II. Theil. Postoperativer Ileus:
1. Magen (Gallenblase, Niere etc.).
2. Hernien (s. I. B. 1.).
3. Appendicitis.
4. Gynäkologische Operationen.
5. Rectumcarcinom.

I. Theil.

Fremdkörperileus.

Unter den verschiedenen Arten von Obturationsileus stehen an erster Stelle die durch Fremdkörper hervorgerufenen und unter diesen wieder die Fälle, in denen durch den Darminhalt selbst die Passage gestört ist; sei es nun, dass eine allgemeine Atrophie und Schwäche der gesammten Darmmusculatur und folgende chronische Obstipation oder besondere Anomalien der Länge, Weite und Lage einzelner Darmtheile die Stauung, Eindickung und Tumorbildung durch den Koth veranlassen. Es ist bekannt, dass besonders bei Geisteskranken, Fressern und auch bei alten Frauen derartige Zustände gar nicht so selten sind und einen regelrechten Ileus mit allen seinen Symptomen auslösen können. Häufig kommen die betreffenden Patienten erst in klinische Behandlung, wenn sie bereits angefangen haben Koth zu brechen, was oft erst nach langer Zeit eintritt, so dass man mit Abführmitteln natürlich nichts mehr ausrichtet. Es ist dann immer noch das Richtigste, einfach mit der Hand die harten Kothmassen aus dem Rectum heraus zu befördern und erst, wenn wieder Platz geschaffen ist, durch hohe Einläufe, Physostigmin, Abführmittel, Elektricität etc. die Peristaltik anzuregen.

Durch Retention von Koth in Ausbuchtungen, abgeklemmten Partien kann derselbe nun allmählich immer mehr eingedickt werden, so dass er schliesslich richtige Kothsteine bildet. Ihr

Schicksal ist verschieden; entweder sie bleiben dauernd, z. B. in den Haustren des Dickdarms sitzen, verursachen dort Entzündung der Wand mit nachfolgender Divertikelbildung und eventueller Perforation, wie ich es neulich bei einem 40jährigen, als Appendicitis perforativa geschickten Manne an zwei Stellen des Coecum gesehen habe, oder aber sie gelangen wieder in den freien Darm hinein und führen dann bei genügender Grösse zum Ileus; und zwar wird dieses um so leichter eintreten, je höher im Darme der Ort ihrer Entstehung liegt.

Einen hierher gehörigen Fall haben wir im Jahre 1905 beobachtet:

W. P., 1 Jahr alt, März 1905.

Von der 8. Woche nach der Geburt linksseitiger Leistenbruch. Keinerlei Stuhlgangsbeschwerden.

Links vor dem äusseren Leistenring liegt eine über taubeneigrosse, harte, verschiebliche Geschwulst, neben der der Hode zu fühlen ist.

Operation ergiebt, dass ein Theil der Flexura sigmoidea im Bruchsack liegt, an ihrer Spitze sitzt ein über taubeneigrosser, concav-convexer, eingedickter, ziemlich harter Kothtumor, der leicht in die Bauchhöhle zurück und aus dem Rectum heraus gedrückt werden kann. Ein besonderer Kern fehlt dem Kothtumor. Radicaloperation. Heilung.

Es hat also offenbar der Kothtumor, der fast die Härte eines Steines hatte, schon längere Zeit in der Flexur ausserhalb des Bauches gelegen. Durch die Form des Tumors erklärt sich die mangelnde Passagebehinderung; er hätte aber nur seine Lage durch Drehung zu verändern brauchen, um einen completen Verschluss in der Hernie herbeizuführen.

Unter den eigentlichen Fremdkörpern sind es dann besonders die Gallensteine, die gelegentlich zum Ileus führen. Ich verweise an dieser Stelle auf die Dissertation von Hermann (Jena 1904), der aus der Literatur schon damals 249 Fälle zusammengestellt hat und einen neuen aus der Jenaer Klinik, den auch bis heute einzigen, hinzufügt. In der Zwischenzeit sind zahlreiche Publicationen über diesen Gegenstand erschienen, ohne dass jedoch die Anschauungen über das Zustandekommen des Gallensteinileus dadurch verändert worden wären. Vielmehr scheint die Ansicht von Körte und Rehn, dass zum Zustandekommen des Ileus, besonders, wenn es sich um kleinere Concremente handelt, zu der mechanischen noch eine entzündliche Ursache (Contractions-

ring und locale Peritonitis) treten müsse, nur weitere Bestätigung gefunden zu haben. Auch der Hermann-Riedel'sche Fall spricht dafür, da sich im Darm an zwei verschiedenen Stellen eine umschriebene Peritonitis fand.

In der Mehrzahl gelangen die Steine durch eine Fistel zwischen Gallenblase und Darm in denselben, nur ausnahmsweise durch die Gallengänge; und zwar überwiegt die Gallenblasen-Duodenalfistel gegenüber dem Durchbruch in den Dickdarm oder gar in den Magen. Am häufigsten gehen noch die in's Quercolon perforirenden Steine symptomlos ab, während die in's Duodenum durchbrechenden auf ihrem längeren Wege öfter, besonders im unteren Ileum, Gelegenheit haben, festgehalten zu werden und, wie auch Riedel's Fall beweist, an verschiedenen Stellen festsitzen und locale Peritonitis hervorrufen können.

In der Zeit des Weiterwanderns des Steines lassen die Symptome des Darmverschlusses nach oder hören gar auf, um bei neuer Einklemmung wieder einzusetzen. Dadurch wird manchmal ein Wechsel der Ileuserscheinungen erzeugt, bis der Darm in seiner Kraft immer mehr sich erschöpft, die Peristaltik nachlässt und endlich complete Darmlähmung eintritt.

Die Diagnose ist in vielen Fällen durch die vorausgegangenen Gallensteinkolikanfälle erleichtert; aber keineswegs in allen, sondern es kann sich die Perforation des Steines in den Darm auch ganz unmerklich vollziehen, so dass der Ileus die erste Erscheinung von Seiten des Steines ist. Dann ist die nähere Diagnose eben nicht zu stellen, wie auch in dem Hermann-Riedel'schen Fall.

Aus der Art des Erbrochenen, der allgemeinen oder nur partiellen Auftreibung und Peristaltik im Leibe etc. können Schlüsse auf den Sitz des Steines gezogen werden, wenn ein Tumor nicht zu fühlen ist.

Die Prognose ist nach Hermann ernst; von den angeführten Fällen, die allerdings bis zum Jahre 1879 zurückreichen, heilten spontan ohne Operation 84 (= 52,17 pCt.), es starben 78, operirt wurden 82 mit 27 Heilungen (= 33,3 pCt.), 52 Fälle endeten tödtlich.

Auf einen glücklicheren Ausgang ist nur dann zu rechnen, wenn nach gescheiterten, nicht zu lange ausgedehnten internen Maassnahmen (Atropin, Physostigmin) der Allgemeinzustand noch

ein guter ist, also wenn die Patienten früh zur Operation kommen. Was die moderne Chirurgie unter der Voraussetzung gerade auf diesem Gebiete geleistet hat, geht am besten aus der Statistik von Benning (Wilms) hervor, der die Resultate Hermann's zur Zeit nicht mehr als zu Recht bestehend erklärt und nachgewiesen hat, dass bei den in den Jahren 1894—1904 operirten Fällen die Mortalität auf 23,4 pCt. gesunken ist, während andererseits Lesk[1]) in seiner Arbeit über Gallensteinileus wieder zu ungünstigeren Resultaten kommt.

Von den per os eingeführten Fremdkörpern passiren wohl die meisten den Magendarmcanal, und man ist oft erstaunt über die Grösse der betreffenden Gegenstände. Die Hauptschwierigkeit besteht offenbar in der Passage des Oesophagus, der an den Stellen seiner physiologischen Verengerungen: Kehlkopf, obere Thoraxapertur und Bifurcation die Haupthindernisse bildet; sind diese einmal überwunden, so ist die Gefahr der Einklemmung bedeutend geringer.

So sahen wir Gebissplatten mit Zähnen und Metallhaken mehrmals fast ohne Beschwerden den gesammten Darmtractus durchwandern. Ein ander Mal war es nur noch nöthig, das künstliche Gebiss aus dem Rectum zu extrahiren, wo es stecken geblieben war und den Sphincter nicht überwinden konnte.

In einem weiteren Falle (alter Wirbelbruch mit Paraplegie der Beine) war ebenfalls das Rectum die Stelle, an der die Fremdkörper und zwar mehrere Hundert Kirschkerne sich angesammelt und mit dem Koth zusammen einen colossalen harten Tumor gebildet hatten.

Eine andere Patientin (von der psychiatrischen Klinik) hatte schon einmal ihre Taschenuhr mit Kette und Uhrschlüssel verschluckt, und dieselben waren nach einem röntgenologisch nachgewiesenen Aufenthalt von ein paar Tagen im Coecum glatt abgegangen. Trotz aller Beaufsichtigung verschluckte sie in der Folgezeit einen Suppenlöffel, einen Bleistift, ein Schlüsselbund mit einem halben Dutzend auf einen grossen Metallring gezogenen Schlüsseln, sowie vereinzelte Schlüssel. Sie erkrankte dann mit Erbrechen, Schmerzen im rechten Oberbauch und Temperatursteige-

[1]) Lesk, Deutsche Chirurgie. 1908. Bd. 94.

rung und wurde unter dem Verdacht der Fremdkörperperforation in die chirurgische Klinik geschickt. Die Röntgenaufnahme zeigte neben den andern Fremdkörpern den Löffel direct rechts parallel der Wirbelsäule dicht unter dem Zwerchfell. Die übrigen Fremdkörper hatten den Pylorus nicht passirt, sondern mussten aus dem Magen entfernt werden. Der Löffel aber hatte das Duodenum perforirt und einen retroperitonealen Abscess mit folgender Peritonitis erzeugt, an der die Patientin auch schliesslich zu Grunde ging.

Fig. 1.

Ebenfalls psychisch nicht normal war eine andere 35jährige Frau, die wir im Jahre 1905 hier beobachtet und wegen Ileus in Folge von Stroh- und Heutumoren des Magens und Darmes operirt haben.

Patientin soll schon seit langer Zeit ab und zu Stroh und Heu gegessen, auch schon Strohstücke ausgebrochen haben. Die demente Frau bietet alle Erscheinungen des Ileus mit Auftreibung des Bauches, Erbrechen und peristaltischen Bewegungen. Im Magen fühlt man einen harten, faustgrossen, etwas verschieblichen Tumor, der nach der Magenausheberung der Magenwand direct anliegt und sich als knetbar erweist. Im oberen Jejunum steckt ein zweiter derartiger Tumor; hier ist der Darm schon perforirt.

Durch Laparotomie wird aus dem Magen ein kindskopfgrosser, grüner Stroh- und Heutumor entfernt, der einen Ausguss dieses Organes darstellt und

dasselbe vollkommen ausfüllt. Auch der Fremdkörper aus dem Jejunum wird entfernt, der Darm vernäht. Exitus an Peritonitis, ausgehend von der Nahtstelle im Darm.

Interessant ist die Form des im Bilde (Fig. 1) wiedergegebenen Tumors (Länge 19 cm), der einen Ausguss des Magens mit Ausnahme des Fundus darstellt und Aehnlichkeit mit den durch Röntgenaufnahmen gewonnenen Bildern aufweist. Bewundernswerth ist, dass überhaupt noch Speisen an diesem Fremdkörper haben vorbeigehen können; es scheint dies an der kleinen Curvatur erfolgt zu sein.

Einige weitere Fälle betreffen dann Löffel, Zahnbürsten, Schuhknöpfer, Nadeln, die aber keinen Ileus zur Folge hatten.

Sonst sind hier an Fremdkörpern im Darm nur noch 2 Fälle von Perforation von Knochenstücken in einer Leistenhernie, resp. des Colon descendens beobachtet worden. Beide Male waren es die entzündlichen Erscheinungen und Abscesse in der Umgebung der Perforationsstelle und nicht die Fremdkörper selbst, die den Darmverschluss bedingten; und zwar fanden sich, wie bei wirklichen Fremdkörperentzündungen der Appendix, auch hier jene eigenthümlichen, charakteristischen, derben Schwarten der Umgebung, die in der Hauptsache zur Tumorbildung und zum secundären Darmverschluss beigetragen hatten. Für den entzündlichen Charakter der Affection sprach in einem Falle auch das bestehende Fieber.

Gutartige Darmtumoren.

Entsprechend der relativen Seltenheit gutartiger Darmtumoren überhaupt und solcher stenosirender im Besonderen, sind auch unsere Beobachtungen auf diesem Gebiete nur spärlich. Wohl sind multiple Darmpolypen mit und ohne carcinomatöse Entartung einige Male operativ in Angriff genommen worden, aber weder sie noch die ab und zu bei der Laparotomie zufällig gefundenen Myome, Fibrome, Lipome etc. hatten zur Darmstenose Anlass gegeben.

Dies war nur 2 mal der Fall und beide Male war es erst eine durch die Tumoren veranlasste Invagination des Intestinums, welche den Ileus bedingte. Von diesen beiden Tumoren war der eine ein mindestens kastaniengrosser Schleimhautpolyp des Ileum, also eine von der Innenschicht des Darmes ausgehende Geschwulst, der andere ein nur haselnussgrosses subseröses Lipom des Ileum.

Dass dieses der peripheren Schicht des Darmes angehörende Lipom vorher keinerlei Stenosenerscheinungen gemacht hat, ist ohne Weiteres begreiflich; anders ist dies bei dem kastaniengrossen Schleimhautpolypen, der ebenfalls fast vollkommen symptomlos offenbar schon längere Zeit bestanden hatte. Es scheint dieser Fall auf's Neue die Fähigkeit des Darmes zu beweisen, auch dann noch die Passage zu erzwingen, wenn beträchtliche Hindernisse in seinem Lumen vorhanden sind, vorausgesetzt, dass keinerlei entzündliche Complicationen (Contractionsring und locale Peritonitis) bestehen, die, wie oben erwähnt, oft bei viel kleineren Gallensteinen einen vollkommenen Ileus bewirken.

Die Diagnose wurde beide Male auf Invagination gestellt und deren Ursache erst durch die Operation klargelegt. Während bei dem subserösen Lipom die Desinvagination mit folgender Entfernung des Tumors leicht gelang, war im ersten Falle die Resection der gesammten Darmpartie erforderlich. Naht von End zu End mit folgendem Schluss des Bauches brachte auch hier vollkommene Heilung.

Die beiden Krankengeschichten sind im Capitel Invagination unter No. 1 und 2 aufgeführt.

Bösartige Tumoren.

Primäres Carcinom des Dünndarms.

Im Gegensatz zu den weiter unten abzuhandelnden Carcinomen des Dickdarms ist das primäre Carcinom des Dünndarms eine sehr seltene Erscheinung, wie dies u. A. zuletzt Schlips[1]) in einer grösseren Arbeit über das primäre Carcinom des Jejunum und Ileum nachgewiesen hat.

Die meisten Carcinome des Dünndarms fallen noch auf das Duodenum, und dies scheint über die Aetiologie der Tumoren einiges Licht zu verbreiten. Das Ulcus duodeni ist ja besonders in letzter Zeit immer häufiger diagnosticirt und auch operativ sei es wegen Schmerzen, Stenosenerscheinungen oder gar Perforation in Angriff genommen worden; und die Zahl der Beobachtungen ist schon eine ziemlich grosse. Wenn wir nun die Entstehung des Carcinoms im Magen betrachten und sehen, dass in vielen Fällen,

[1]) Schlips, Beitr. z. klin. Chir. 1908. Bd. 58. H. 3.

vielleicht sogar den meisten, ein Ulcus vorhergegangen ist, so erscheint uns das relativ häufige Vorkommen des Carcinoms des Duodenums bei der besonderen Vorliebe des Ulcus für diesen Darmtheil nicht verwunderlich, wenn auch bei dem so häufig vollkommen symptomlosen Verlauf des Duodenalgeschwürs der Nachweis der Aetiologie häufig nicht zu führen sein wird. Es liegen hier die Verhältnisse also ähnlich wie beim Ulcus der kleinen Curvatur des Magens und seiner carcinomatösen Degeneration.

Ebenso schwierig wie die Diagnose des Ulcus duodeni gestaltet sich auch die des Carcinoms an dieser Stelle, wenn nicht durch Stenose oder die Verlegung des Gallen-Pankreasausführungsganges Klarheit wenigstens in Bezug auf die Localisation gebracht wird. Und über die Frage, ob es sich wirklich um ein primäres Carcinom des Duodenum handelt, wird ja wohl nur die Laparotomie Aufschluss geben können, da ohne dieselbe Verwechselungen mit secundären Stenosen durch Narben, mit Pankreastumoren etc. nicht zu vermeiden sind.

Aus den Schwierigkeiten der Diagnose und dem meist späten Auftreten der Stenosenerscheinungen erklärt sich die meist ungünstige Prognose, da die Carcinome gewöhnlich schon inoperabel sind, wenn die Operation vorgenommen wird. Der Eingriff selbst kann sich sehr schwierig gestalten, wenn die Resection der Papille mit den Ausführungsgängen von Leber und Pankreas sich als nothwendig erweist. Denn wenn auch die Galle durch Einpflanzung der Gallenblase in's Duodenum dem Darm wieder zugeführt werden kann, so wird es beim Pankreas kaum möglich sein, eine neue Ableitung in das Intestinum zu schaffen.

Auch in dem folgenden Falle, dem einzigen primären Duodenalcarcinom unseres Materials, konnte ante operationem nur ein Verschluss des Duodenum an der Papille festgestellt werden. Absolut war derselbe durch den bei der Operation gefundenen Tumor zwar nicht; zu den Erscheinungen des Verschlusses trug offenbar die anatomische Lage des Darmtheiles mit bei.

B. C., 43 J., 9. 2. bis 29. 4. 1906.

Früher magenleidend, ab und zu Erbrechen; seit 4 Monaten Icterus.

Status: Starker Icterus und Abmagerung; deutliche Magenperistaltik.

Operation: Carcinom der Papilla duodeni. Gallenblase prall gefüllt, wird punctirt und in's Duodenum eingenäht. Dieses ist noch für den Finger

gegenüber dem Tumor passirbar. Tumor hart, grössere Drüsen in der Umgebung. Wegen des Allgemeinzustandes wird von der Gastroenterostomie abgesehen.

Ohne Icterus entlassen, Magen noch aufgetrieben.

Nach Schlips gehört, trotzdem er aus der gesammten Literatur 43 einschlägige Fälle zusammenstellen konnte, das primäre Carcinom des Jejunum und Ileum zu den seltensten Tumoren des Verdauungstractus.

Als Aetiologie werden alte Geschwürsnarben dysenterischen und typhösen Ursprungs angeführt, die traumatische Entstehung aber in Frage gestellt. Beide Geschlechter werden annähernd gleich oft betroffen, vielleicht mit geringer Bevorzugung des männlichen; auch scheint kein Lebensalter davon verschont zu bleiben, wenn auch jenseits des 40. Jahres die Erkrankung häufiger wird.

Pathologisch-anatomisch werden beobachtet: am häufigsten einfache adenomatöse Cylinderzellencarcinome, seltener medulläre, scirrhöse oder gar gelatinöse Formen. Die Betheiligung der Nachbarschaft entspricht dem Allgemeinverhalten der Darmtumoren, ebenso das relativ späte Auftreten von Metastasen, die meistens die benachbarten Mesenterialdrüsen, seltener in Form disseminirter Knötchen das ganze Peritoneum betreffen.

In der Mehrzahl sind die Dünndarmcarcinome solitär, viel seltener multipel. Auf die Entstehung der letzteren aus multiplen Polypen hat Küttner hingewiesen. In der hiesigen Klinik ist nur ein einziger derartiger Fall von multiplen Carcinomen des unteren Dünndarms beobachtet worden. Die Ausdehnung der Affection und die schon bestehende Metastasenbildung machten eine radicale Entfernung der Carcinome unmöglich, so dass man sich auf eine Enteroanastomose beschränken musste.

Die Symptome sind häufig sehr unsicher und entsprechen im Allgemeinen den beim primären Sarkom des Dünndarms angeführten; auch hier treten häufig die localen Erscheinungen gegenüber der allgemeinen Kachexie in den Hintergrund, besonders da die Peristaltik des Dünndarms im Gegensatz zum Dickdarm in der Lage ist, zuweilen noch die stärksten Stenosen zu überwinden. Dann wird die Darmsteifung die Stenose anzeigen, wenn auch noch kein absoluter Verschluss besteht; sie ist das sicherste Zeichen und bedingt die Operation, auch wenn ein Tumor nicht gefühlt werden kann.

Die Prognose ist den diagnostischen Schwierigkeiten und dem dadurch bedingten, meist verspäteten Termin des Eingriffes entsprechend sehr ernst; das Verfahren ist das bei localen Darmhindernissen allgemein übliche.

Carcinom des Dickdarms.

Von Carcinom des Dickdarms — ohne die des Rectums — sind in der hiesigen Klinik 50 Fälle beobachtet worden, von denen 30 bereits von Kessler[1]) näher beschrieben sind, so dass ich auf die dortigen Krankengeschichten verweisen kann. An dieser Stelle interessiren die stenosirenden in erster Linie. Nach der Statistik von Anschütz[2]), der in einer umfangreichen Arbeit dieses Thema an der Hand von 128 Fällen in erschöpfender Weise behandelt hat, bestand in ca. 40 pCt. Ileus. Dem entgegen handelt es sich bei uns in 34 von 50 Fällen, d. i. in 68 pCt., um stenosirende Tumoren.

Diese Fälle vertheilen sich folgendermaassen:

	bei Anschütz	bei uns
Coecum . . .	6 von 24	2 von 8
Colon ascendens .	0 „ 10	3 „ 5
Flex. hepat. . .	4 „ 9	4 „ 6
Colon transv. . .	1 „ 15	2 „ 4
Flex. lien. . .	9 „ 17	4 „ 4
Colon descend. .	0 „ 4	4 „ 5
S. Rom. . . .	31 „ 49	15 „ 18

Die Aetiologie der Tumoren ist auch auf diesem Gebiete noch nicht aufgeklärt, doch wird ja allgemein angenommen, dass der dauernde Reiz des Darminhalts besonders an den Flexuren mit folgender Geschwürsbildung prädisponirend für die Entstehung der Carcinome an diesen Stellen wirkt, wie dies bei der Stenose der V-förmigen Schlinge der Flexura sigmoidea näher ausgeführt werden wird. Ob die einstige Perforation der Gallenblase in's Colon bei einem der folgenden Fälle eine Rolle bei der Entstehung des Carcinoms der Flex. hepatica gespielt hat, ist ungewiss, doch wahrscheinlich. Das acut einwirkende Trauma wird als Ursache für das Carcinom im Allgemeinen abgelehnt.

[1]) Kessler, Dissert. Jena. 1902.

[2]) Anschütz, Beiträge zur Klinik des Dickdarmkrebses. Grenzgebiete. Gedenkband für Mikulicz. 1907.

Die Stenose des Dickdarms in Folge des Wachsthums des Carcinoms in das Lumen hinein oder durch Infiltration und narbige Schrumpfung der Wand führt entweder zum chronischen oder zum acuten Ileus. Die chronische Form, charakterisirt durch Hypertrophie der Musculatur, sicht- und hörbare Peristaltik und Kolikschmerzen, gleicht durchaus der bei narbigen Verengerungen, wenn auch der maligne Charakter selten so viel Zeit lässt, dass das Bild ebenso ausgeprägt werden kann. Auch wir konnten selbst bei tiefem Sitz des Tumors meistens eine besonders starke, zum Theil isolirte Ausdehnung des Coecum constatiren, die nach Anschütz hauptsächlich in der Eigenschaft des Coecum als weitester Theil des Dickdarms ihre Erklärung findet. Häufig wechseln Zustände relativ freier Darmpassage mit acuten Stenosenerscheinungen ab, wobei freie Intervalle bis zu 4 Jahren einwandsfrei beobachtet worden sind. In einer Reihe von Fällen aber tritt der Darmverschluss ohne jeden Vorboten ein, sei es nun, dass ein Fremdkörper (z. B. ein Kirschkern, wie in Fall 22 bei Kessler) den Rest des Darmlumens verstopft, oder aus irgend einer Ursache eine Lähmung oder Abknickung des zuführenden Darmtheiles erfolgt, oder endlich das Carcinom wie die gutartigen Tumoren zur Invagination, Volvulus etc. führt.

Mikroskopisch erwiesen sich unsere Tumoren als adenomatöse Cylinderzellencarcinome, als Scirrhen, die besonders oft zu Stenose führten, und je einmal als Gallertkrebs und als Fibroadenom mit verkalkten und verknöcherten Partien bei einem 10jährigen Mädchen.

Dieses war das jüngste Individuum; das Alter und Geschlecht vertheilt sich folgendermaassen:

	männlich	weiblich
1. Decennium . . .	0	1
3. „ . . .	2	1
4. „ . . .	6	0
5. „ . . .	6	2
6. „ . . .	10	8
7. „ . . .	6	6
8. „ . . .	1	1

Der Tumor, oft das einzige Symptom, auch wenn noch gar keine anderen vorliegen, kann in vielen Fällen auch von Stenose, besonders bei verstecktem Sitz an der Flexura hepat. und lienal.

vollkommen sich der Beobachtung entziehen oder auch durch den bestehenden Meteorismus verdeckt werden. Der Wechsel von Obstipation und Durchfällen gleicht dem bei der gutartigen Stenose der Flexura sigmoidea und ist ebenso zu erklären. Der Stuhl, in seiner Form dem bei gutartiger Stenose ähnelnd, unterscheidet sich von diesem durch Beimengung von Blut, Eiter und Gewebspartikeln, dem ulcerösen Charakter der Erkrankung entsprechend; doch können dergleichen Beimengungen auch fehlen.

Zur Bestimmung der Localisation des Tumors im Dickdarm ist die Einblasung von Luft, das Eingiessen von Wasser in den Mastdarm von grosser Bedeutung. Auch auf die Angaben der Patienten über Spritzgeräusche etc. ist Werth zu legen. Bei tiefer sitzendem Tumor der Flexura sigmoidea kann die Recto-Romanoskopie ausschlaggebend werden, wenn auch das Verfahren nicht absolut ungefährlich erscheint, da Perforationen im ulcerirten Gebiet beobachtet sind.

Differentialdiagnostisch kommen ausser anderen Tumoren des Dickdarms Magen-, Nieren-, Pankreas- und Gallenblasengeschwülste, retroperitoneale Cysten und Tumoren, sowie von den weiblichen Genitalien ausgehende Erkrankungen in Betracht. Auch die verschobene, an falscher Stelle fixirte Wanderniere kann nach Riedel ein Dickdarmcarcinom vortäuschen, wie wir weiter unten sehen werden.

Die Frage, ob ein Tumor noch radical zu entfernen ist, kann im Allgemeinen nicht vor Eröffnung des Bauches beantwortet werden, da gerade Dickdarmcarcinome, besonders die cöcalen, relativ spät und selten Metastasen machen, und infolgedessen noch oft Tumoren von grösster Ausdehnung sich entfernen lassen. Das idealste Verfahren, die einzeitige Resection, ist zugleich das gefährlichste und deshalb zu vermeiden und durch die mehrzeitige zu ersetzen, so schön auch der Erfolg z. B. in dem weiter unten angeführten Falle ist (Dauerheilung von jetzt 9 Jahren). Von diesen mehrzeitigen Verfahren scheint die Vorlagerungsmethode zur Zeit die meisten Anhänger zu haben und die besten Resultate aufzuweisen, wie die Arbeiten der Mikulicz'schen Klinik beweisen. Ist wegen der Drüsenmetastasen oder dergleichen eine radicale Exstirpation nicht mehr möglich, so treten die Palliativoperationen: Darmausschaltung, Enteroanastomose oder Anus praeternaturalis in ihr Recht. Bei be-

stehendem Ileus muss derselbe zunächst als besonderes Leiden nach den üblichen Regeln behandelt werden ohne Rücksicht auf das Carcinom und seine Entfernung.

Ist die Prognose des stricturirenden Dickdarmcarcinoms an sich schon viel ungünstiger als ohne Stenose, so weisen wieder unter ihnen die ganz acut mit Ileus einsetzenden Fälle die höchste Mortalität auf. Beim Vergleich zwischen dem Material von Anschütz und dem der hiesigen Klinik ergiebt sich zunächst, dass wir procentualiter ausserordentlich viel mehr Fälle von Ileus in Folge von Carcinom haben, nämlich 68 pCt : 40 pCt. von Anschütz; es sind uns eben fast nur Patienten mit schon bestehenden Stenosenerscheinungen zugeschickt worden. Aus dem vorher über die Mortalität Gesagten ergiebt sich deshalb auch eine bedeutend höhere Sterblichkeitsziffer bezogen auf alle behandelten Fälle: 28 : 50 = 56 pCt: während wir unter den nicht stenosirenden Tumoren Dauerheilungen bis zu 9 Jahren haben. (Patient lebt heute noch und ist gesund, obwohl das Carcinom der Flex. sigm. schon in die Blase perforirt war — siehe Kessler Nr. 28 —; er ist einzeitig operirt worden.)

Die Lebensdauer der ohne Exstirpation des Tumors mit Anus praeternaturalis entlassenen Patienten schwankt zwischen 1 Monat und 2 Jahren. Dauerheilung wurde nach Resection siebenmal erzielt (14 pCt. aller Fälle), darunter viermal bei Stenosenerscheinungen. Die Zahlen sind zu deutlich, um nicht nachdrücklichst darauf hinzuweisen, dass eben ein günstiger Erfolg nur dann erreicht werden kann, wenn die Patienten möglichst frühzeitig zur Operation kommen.

Multiple Carcinome des Dickdarms.

Wie das Carcinom des Dünndarms kann auch der Dickdarmkrebs multipel auftreten. In der Mehrzahl der Fälle handelt es sich dabei wohl um Metastasen eines primären Tumors; vereinzelt kommen aber auch mehrere primäre Tumoren zu gleicher Zeit vor; ihre Diagnose, also die multipler Stenosen, ist naturgemäss, wenn nicht gerade die verschiedenen Knoten gefühlt werden, unmöglich. Um einen derartigen Fall mit Stenose handelt es sich in Folgendem:

L. Helene 32 Jahre, 5. 9.—3. 10. 1906.

Seit einem Jahr Beschwerden, Erbrechen, Schmerzen, besonders in den letzten 8 Wochen. Starke Abmagerung, keine wesentliche Auftreibung; in der

linken Bauchseite mehrere wallnussgrosse Tumoren. Hier häufige Spritzgeräusche, aber keine Peristaltik.

Operation: Mittelschnitt. Im Quercolon und Col. descend. mehrere gleichgrosse harte Tumoren: viele carcinomatöse Drüsen und Metastasen im Netz. Anastomose zwischen Ileum und Flexura sigm. Bauchnaht. Entlassen: weitere Angaben fehlen.

Rectumcarcinom.

Die Weite des Rectum und besonders der Ampulle bedingt, dass nur in einer geringen Anzahl von Fällen durch Carcinom ein vollkommener Verschluss dieses Darmtheils verursacht wird, besonders da der ulceröse Charakter des Carcinoms ja schon an und für sich eine Stenosirung durch Tumormassen meist verhindert. Verschieden davon sind offenbar die hochsitzenden Carcinome des Rectum, die ziemlich häufig ringförmige Stricturen bilden, viel öfter zum Darmverschluss führen und denen der Flex. sigm. ähneln, sodass man veranlasst wird, sie überhaupt diesen anzugliedern und von dem Carcinom der Ampulle zu trennen.

Unter den hier beobachteten 77 Fällen von Rectumcarcinom finden sich nur 18mal absolute Stenosenerscheinungen: Auftreibung des Leibes, Erbrechen, Sistiren von Stuhl und Winden; 13mal relative Verengerungen mit Auftreibung des Leibes oder Erbrechen ohne vollkommenen Verschluss. Von den 18 absoluten Stenosen betreffen 8 den Uebergang vom Rectum zur Flex. sigm., denen 7 Fälle derselben Localisation ohne oder mit nur relativer Stenose gegenüber stehen. Die übrigen 10 absoluten Stenosen gehören dem eigentlichen Rectum (Ampulle) an, und es ist von Bedeutung, dass alle diese 10 so weit fortgeschritten waren, dass eine Entfernung des Tumors nicht mehr möglich erschien und die Operation abgelehnt werden musste.

Auch über die Aetiologie des Rectumcarcinoms herrscht ja immer noch Unklarheit, obwohl gerade hier das Trauma in Folge langdauernder Kothstauung besonders bei chronischer Obstipation mit secundärer Ulceration vor Allem verantwortlich gemacht werden muss. Von sonstigen Ursachen haben sich bei unsern Fällen noch ergeben: Mastdarmpolypen (früher operativ entfernt), Fisteln, Hämorrhoiden und mehrere Male: vorausgegangener Typhus.

Die Zeit von den ersten Erscheinungen, wie Schmerzen, Stuhlträgheit, Tenesmen, Blutabgang, Kreuzschmerzen etc. bis zur Ein-

weisung in die Klinik schwankt zwischen 2 Jahren und wenigen Wochen oder gar Tagen dem Charakter der Tumoren entsprechend. Jedenfalls sind mehrere Fälle beobachtet, in denen selbst ulceröse Geschwülste von den Patienten nicht bemerkt worden sind und auch stärkere Erscheinungen offenbar nicht bedingt haben, bis die absolute Stenose darauf aufmerksam machte.

Die Diagnose ist, soweit die Tumoren digital zu erreichen sind, ja leicht zu stellen; doch ist auch in unserer Zusammenstellung diese Untersuchung draussen leider noch häufig unterlassen worden, sodass die beste Zeit für die Operation bereits verstrichen war. Durch die Recto-Romanoskopie, die Untersuchung durch Aufblähen des Darmes mit Luft oder Wasser, die Beobachtung von peristaltischen Bewegungen werden auch hochsitzende Tumoren meist diagnosticirt werden können.

Im Allgemeinen also haben auch wir zu beklagen, dass die Patienten meist zu spät in klinische Behandlung gelangen. So waren 26 Fälle bereits inoperabel; bei 15 von diesen war die Anlegung eines Anus praeternat. indicirt. Die Resection wurde 17mal ausgeführt mit einer Mortalität von 35 pCt., die Amputation 32mal mit 37,5 pCt. Sterblichkeit. Viele der Patienten sind uns aus den Augen entschwunden, sodass über die Dauerresultate sichere Angaben nicht gemacht werden können; einige aber haben noch nach mehreren Jahren inoperable Recidive bekommen, die dann mehrmals multiplen Charakter hatten. Den merkwürdigsten von diesen Fällen, bei dem erst nach 10jährigem Wohlbefinden das inoperable Recidiv auftrat, führe ich hier kurz an:

65jähriger Mann. 6. 10. bis 4. 11. 08.

Vor 10 Jahren hier wegen Rectumcarcinom operirt. Jetzt Ileus: Seit 8 Tagen kein Stuhl, Erbrechen, Peristaltik des Dickdarms; vom Rectum aus sind grössere Tumoren zu fühlen. Deshalb Anus an der Flex. sigm. Exitus nach 1 Monat.

Die Mortalität der Resection und Amputation ist annähernd gleich hoch (35 : 37,5 pCt.), wobei jedoch zu berücksichtigen ist, dass mit Amputation meist die schlechteren Fälle behandelt wurden, sodass diese Operation vielleicht doch noch etwas günstigere Resultate hat.

Dem Alter nach geordnet stellen sich die Fälle folgendermaassen:

Decenn.	Männl.	weibl.	Summe	Mortal.
3.	1	0	1	0
4.	7	1	8	3
5.	7	6	13	2
6.	18	7	25	5
7.	21	5	26	15
8.	3	1	4	3
Summe . .	57	20	77	28 = 36,4 pCt.

Von 77 Fällen von Rectumcarcinom waren:

Absolute Stenosen:	13 bei Männern,	5 bei Frauen	= 18
davon hochsitzend:	5 „ „	3 „ „	= 8
tiefsitzend:	8 „ „	2 „ „	= 10
Relative Stenosen:	11 „ „	2 „ „	= 13
davon hochsitzend:	3 „ „	0 „ „	= 3
tiefsitzend:	8 „ „	2 „ „	= 10

Ausgeführte Operationen und Mortalität:

	Männer	Frauen	Summe
Ohne Operation (auf Wunsch) entlassen	2	0	2
Ohne Operation (inoperabel) entlassen	10	1	11
Anus praeternatural.	11 (davon † 5 = 45,4 pCt. in der Anstalt).	4 (davon † 1 = 25 pCt. in d. Anst.)	15
Resection	12 († 6 = 50 pCt.)	5 († 0)	17 († 35 pCt.
Amputation.	22 († 6 = 27,3 pCt.)	10 († 6 = 60 pCt.)	32 = † 37,5 pCt.

Das primäre Sarkom des Dünn- und Dickdarmes.

Von primären Sarkomen des Dünndarmes, die sehr selten Stenosen machen, sind in der hiesigen Klinik lediglich 2 Fälle beobachtet worden, deren einen Rademacher in seiner Dissertation (Jena 1908) behandelt hat.

Im Anschluss an diesen Fall hat Rademacher in seiner sehr lesenswerthen Arbeit 140 derartige Fälle aus der Literatur zusammengestellt und bespricht die Erkrankung an ihrer Hand. Er kommt, gestützt auf die Arbeiten von Nothnagel, Madelung, Baltzer, Siegel, Corner u. A. (s. ausführliches Literaturverzeichniss am Ende der Arbeit R.'s.) zu folgenden Schlüssen:

Das primäre Sarkom des Dünndarmes nimmt vom Duodenum zum Ileum an Häufigkeit zu bis zur grössten Zahl im untersten Ileum-

ende. In einzelnen Fällen ist der ganze Dünndarm in ein starres Rohr verwandelt. Die meisten Tumoren sind Rundzellensarkome, an 2. Stelle stehen Lymphosarkome, an 3. Spindelzellsarkome; daneben existiren Mischformen event. sogar mit Knocheneinlagerungen, Endotheliome und Melanosarkome. Die Tumoren, abgesehen vom Lymphosarkom, können Mannskopfgrösse erreichen und cystisch entarten. Ihre Ausgangspunkte sind das Bindegewebe der gesammten Darmwand, der Lymphapparat, besonders der Submucosa und die Musculatur. Die grösste Malignität zeigen die Rundzellen- und Lymphosarkome, die entgegen der Ansicht von Kausch häufig über die Mesenterialdrüsen hinaus Metastasen setzen.

Das primäre Sarkom des Dünndarmes kann in jedem Lebensalter vorkommen: nächst dem 1. Decennium ist das 3. bis 5. am häufigsten befallen, und zwar das weibliche Geschlecht annähernd eben so oft wie das männliche.

Die Aetiologie ist bisher nicht aufgeklärt; einige Male soll ein Trauma vorhergegangen sein. Ein Theil besonders der zunächst als Lymphosarkome imponirenden Tumoren ist parasitärer Natur; in seltenen Fällen wurden im Centrum der Geschwülste Fremdkörper nachgewiesen (Kothstein, Seidenligatur von einer früheren Hernienoperation).

Die Symptome sind charakterisirt durch Hervortreten der allgemeinen Kachexie schon im Beginn der Erkrankung im Gegensatz zu den mehr örtlichen Erscheinungen des beginnenden Carcinoms. Nur in den seltensten Fällen — 9 mal unter 140 — wird durch Verlegung des Darmlumens durch den Tumor selbst ein Ileus erzeugt, während Darmverschluss durch Complicationen wie Invagination, Achsendrehung u. s. w. relativ häufig ist — 19 unter 140. — Nach R.'s Ansicht kommt die Passagestörung bei Dünndarmsarkom gewöhnlich so zu Stande, dass der Tumor die Musculatur primär zur Atrophie bringt und dadurch locale Darmlähmung bewirkt. In den gelähmten Partien tritt dann Kothstauung, davor Peristaltik mit Kolikschmerz ein, und so entsteht das Bild einer stenosirenden Erkrankung, obwohl in Wirklichkeit eine Erweiterung in Folge Darmlähmung vorliegt. Das häufig auftretende Erbrechen ist meistens als reflectorisch, ausgelöst durch Reizung des Peritoneum parietale, aufzufassen und unterscheidet sich vom Erbrechen

bei wirklicher Stenose dadurch, dass stets nur Magensecret event. mit Galle herausbefördert wird.

Differentialdiagnostisch kommen hauptsächlich Carcinome, Tuberculose, gynäkologische Erkrankungen und auch Appendicitis in Betracht. Ein Erfolg ist nur von frühzeitiger Operation zu erwarten.

Mit Ausschluss aller zweifelhafter Fälle ist Dauerheilung in 14,5 pCt. der radical operirten Dünndarmsarkome erzielt worden, wobei die Rundzellensarkome wieder die ungünstigsten Resultate geben.

Auch der zweite hier 1908 beobachtete Fall von primärem Dünndarmsarkom, ein Rundzellensarkom mit Sitz im untersten Ileum, verlief ohne Stenosenerscheinungen zunächst unter dem Bilde der perforirenden Appendicitis. Obwohl der Tumor zum Schlusse mannskopfgross war, hatte er im übrigen Körper Metastasen nicht gesetzt. Den vorstehenden Ausführungen entsprechend endete bei dem besonders bösartigen Charakter der Geschwulst auch dieser Fall tödtlich.

Auch von den so äusserst seltenen Sarkomen des Dickdarms sind in der hiesigen Klinik 2 Fälle operirt worden, von denen der eine das Cöcum, der andere das Rectum betrifft. Da sie wie gewöhnlich keinen Darmverschluss bedingten und deshalb nicht zum Thema gehören, will ich auf ihre nähere Ausführung verzichten.

Ileus durch Adhäsionen, Stränge, Stricturen, Atresien.

Meckel'sches Divertikel.

Zum Ileus durch Adhäsionen und Stränge gehört der durch angeborene Anomalien bedingte; von diesen wieder wurde noch am häufigsten der durch Meckel'sches Divertikel beobachtet, und zwar im Ganzen 4 mal.

Während das frei endende Meckel'sche Divertikel, ein recht häufiger Befund bei Laparotomien, meist keinerlei Symptome macht und nur im Falle der acuten Entzündung durch Fremdkörper, Darmparasiten, Kothstauung und Kothsteine mit folgenden Ulcerationen, Stenosen u. s. w. genau wie die Appendicitis in die Erscheinung tritt, sind es in der Hauptsache diejenigen Fälle mit Persistenz der Verbindung des Divertikels einerseits mit dem

Nabel, andererseits mit dem Mesenterium (Gefässreste), die zum Strangileus führen.

Zur ersten Gruppe, in der eine Verbindung mit dem Nabel bestehen bleibt, gehört zunächst folgende Beobachtung:

1. K., Hedwig, 12 J. 5.—27. 4. 1909.

Früher gesund. Gestern Abend erkrankt mit Schmerzen im ganzen Leib und Erbrechen, das die ganze Nacht anhielt. Heute Schmerzen mehr rechts. Temperatur 37,8. Puls 100. Zunge belegt, kranker Eindruck. Leib druckempfindlich, namentlich rechts unterhalb des Nabels, dort fühlt man einen wallnussgrossen, etwas verschieblichen glatten Tumor. Deutliche Dünndarmperistaltik.

Operation: X-Schnitt. Der vorher gefühlte Tumor erweist sich als die Kuppe eines Meckel'schen Divertikels; dieses stark gebläht, die Wand infiltrirt, die Serosa ebenso wie die der Dünndarmschlingen der Umgebung injicirt. Vom centralen Ende des distalen Drittels zieht ein derber, weisser Strang zum Nabel. Die unter demselben liegende Dünndarmschlinge ist dadurch obturirt, der zuführende Theil gebläht. Der Strang wird abgebunden und resecirt; dann wird das Divertikel entfernt und ebenso die Appendix. Schluss des Bauches. Glatter Verlauf. Geheilt entlassen.

Das Divertikel, dessen Ursprungsstelle 40—50 cm oberhalb der Klappe lag, ist 12 cm lang und misst 4 cm im Durchmesser; in der Mitte ist es verengt, die distale Hälfte stark ausgedehnt, der Schleimhaut beraubt, ulcerirt, enthält Koth.

Offenbar ist in dem gefundenen, derben, weissen, kein Lumen zeigenden Strang der Rest des Ductus omphalo-mesentericus zu sehen. Sein Ansatz ist nur scheinbar an der Grenze des mittleren zum distalen Drittel; das stark erweiterte Ende des Divertikels ist vielmehr als Dehnungsblase aufzufassen. Die Strictur, die den Anlass zur Entstehung der peripheren Erweiterung gegeben hat, ist in entzündlichen, vielleicht ulcerösen Processen im Divertikel selbst zu suchen.

Zur andern Gruppe (Strang entstanden aus Gefässresten) gehört wohl die zweite Beobachtung, bei der ein von der Spitze des Meckel'schen Divertikels ausgehender Strang zum Mesenterium in der Mittellinie zog, hier adhärent war und so den Ileus verursachte.

2. Anna B., 20 Jahre, April bis Mai 1904.

Früher gesund, seit einigen Tagen Schmerzen im Leib, Brechen, Auftreibung. Handtellergrosse, druckempfindliche Resistenz in der Blinddarmgegend. Kein Fieber.

Operation: X-Schnitt rechts, 30 cm von der Klappe findet sich ein 4 cm langes Meckel'sche Divertikel, von dessen Spitze ein dünner, weisser Strang, einige Dünndarmschlingen leicht umschnürend, nach dem Promontorium ver-

läuft. Strang wird entfernt; Divertikel und Appendix (Kothstein) exstirpirt. Vollkommene Naht. Geheilt entlassen.

Während in diesen beiden Fällen der Ileus durch das Divertikel und seine persistirende strangartige Verbindung mit Nabel oder Mesenterium allein ausgelöst wurde, bestehen in den beiden folgenden noch anderweitige entzündliche oder adhäsive Processe im Bauche, die das Meckel'sche Divertikel in Mitleidenschaft gezogen, secundär zur Verwachsung desselben und dadurch zum Darmverschluss geführt haben.

Im 3. Fall war eine gynäkologische Laparotomie vorausgegangen. In der dadurch entstandenen Bauchhernie war das Divertikel adhärent geworden und wurde so Ursache für die Strangulation. Im 4. Falle endlich war die primäre Erkrankung eine Tubenentzündung. Die Tube war adhärent einerseits an einem Meckel'schen Divertikel, andererseits an der Appendix; so wurden zwei Hohlstränge gebildet, welche die betreffenden Darmschlingen fest strangulirten. Da bei 3 und 4 schon Darmgangrän und Peritonitis bestand, so konnte der Exitus nicht mehr verhindert werden. Die ersten beide Fälle kamen zur Heilung.

Abgesehen vom Meckel'schen Divertikel sind es entzündliche Processe im Abdomen, die durch Bildung membranöser oder strangartiger Verwachsungen zum Ileus führen. Häufig ist die Aetiologie ohne weiteres klar; ich verweise nur auf die regelmässig beobachteten Adhäsionen bei Cholelithiasis, Wanderniere, Duodenal- und Magenulcus. Gerade bei letzteren sind es häufig die Verwachsungen, die noch nach vollkommenem Abheilen des Ulcus das Bild absoluter Pylorusstenose hervorrufen können, wie wir es in letzter Zeit mehrfach zu beobachten Gelegenheit hatten; und zwar scheint schon das Schleimhautulcus derartige adhäsive Veränderungen der Umgebung verursachen zu können.

Mit die grösste Rolle bei der Adhäsionsbildung im Abdomen spielt sodann die Appendicitis, wie im postoperativen Theil genau erörtert werden wird, sodass ich darauf verweisen kann. Im Gegensatz dazu treten die Entzündungen der weiblichen Genitalien als Ursache des Darmverschlusses unter unserm Material naturgemäss an Zahl zurück. Erwähnen möchte ich hier nur einen Fall, bei dem die entzündete Tube mit der Appendix verwachsen den abklemmenden Strang bildete und so Ileus auslöste.

Klara G., 40 Jahre, 27.—28. 8. 1902.

Früher immer gesund, seit 3 Tagen Schmerzen im Leib, Erbrechen, Stuhlverhaltung, Auftreibung des Leibes; keine Peristaltik. Cyanose, Puls 120. Per rect. fühlt man am Promontorium eine sehr druckempfindliche Resistenz.

Operation: Mittelschnitt. Darmschlingen stark gebläht, fibrinös belegt, im kleinen Becken Eiter. Hier ist eine Dünndarmschlinge durch einen Strang abgeklemmt, der sich als die Appendix verwachsen mit der Tube erweist. Appendix entfernt, Schnürfurche als Darmfistel eingenäht. Exitus an Peritonitis. Section: Pyosalpinx rechts.

Eine weitere Reihe von Beobachtungen betrifft dann das Netz als Ursache der Strangbildung; doch ist die Zahl gering im Vergleich zu der Rolle, den das Netz im Kapitel des postoperativen Ileus spielt (s. d.). Nur zweimal wurde Darmverschluss ohne gleichzeitiges Bestehen einer Hernie beobachtet; einmal, der Fall wurde geheilt, handelte es sich um Abklemmung des Darmes in einer Netzlücke, das andere Mal um Strangobturation durch einen Netzzipfel. Ob in diesem zweiten Falle, der zum Exitus kam, die Netzadhäsion primär zur Narbenbildung geführt hat, oder ob es sich um eine secundäre Anlagerung des Netzes an den entzündeten Darm handelte, konnte nicht mehr entschieden werden.

Sicher war die Hernienbildung bei folgender Beobachtung die Ursache für die Adhärenz des strangulirenden Netzes. Der Heilverlauf war ein vollkommen glatter, obwohl schon Gangrän der Schnürfurche bestand, der stark gefüllte Darm eröffnet, entleert, durch Naht verschlossen, reponirt und die Bauchhöhle vollkommen geschlossen wurde.

Arno O., 47 Jahre, 18. 8.—26. 9. 1908.

Seit langer Zeit doppelseitige Leistenhernie, links grösser als rechts. Vor 3 Tagen plötzlich nachts heftige Schmerzen im Unterbauch, Auftreibung des Leibes, Stuhlverhaltung. Kein Tumor zu fühlen, Bruchpforten beiderseits frei. Kein Fieber. Puls 120.

Operation: Mittelschnitt. Ein grosser Theil des Dünndarms ist blauroth, gebläht. Vom Quercolon zieht ein Netzstrang nach der rechten Leistenpforte. Dadurch wird eine Dünndarmschlinge scharf umschnürt; Nekrose der Schnürfurche, diese wird übernäht. Der Darm wird 30 cm vom Cöcum eröffnet, entleert und wieder vernäht. Schluss des Bauches und der Haut. Glatte Heilung.

Auch das Trauma spielt als Ursache der intraabdominellen Verwachsungen und ihrer Folgezusätnde eine Rolle, wie unter anderm schon von Riedel[1]) ausgeführt und durch verschiedene

[1]) Riedel: Adhäsiventzündungen des Bauches. 1893.

Fälle bewiesen worden ist. Nach den später folgenden Erörterungen ist es wohl kaum der Bluterguss allein, der zur Adhäsionsbildung Anlass giebt, sondern vor allen Dingen die Zerreissung der Serosa sowie eventl. der anderen Darmschichten.

Ileus durch Tuberculose.

Im allgemeinen ist die Tuberculose des Peritoneum und des Darmes eine nicht allzu häufige Erkrankung unter unserm Material: so fand sich unter 1000 Tuberculosen nur 32 mal eine derartige Localisation, d. i. in 3,2 pCt.

Von diesen wieder — die Zahl ist inzwischen wieder auf 34 gestiegen — sind 15 Peritonealtuberculosen mit Erguss, evtl. mit diffusen Verklebungen der Intestina, die ja meist keinerlei Passagehindernisse zu machen pflegen und auch hier nur zweimal solche verursachten. Sonst wurde bei dieser Form 11 mal die Probelaparotomie gemacht, und zwar muss dabei auf den zweifellos günstigen Einfluss in den meisten Fällen hingewiesen werden, der ausser in subjectivem Wohlbefinden und Verschwinden der Schmerzen in Nichtwiederauftreten oder geringerer Ansammlung des Ascites, Hebung des Appetits und des Allgemeinzustandes sich zeigte. Und zwar setzte diese Besserung meist sofort nach der Operation ein, so dass der Zusammenhang zu augenscheinlich war, um übersehen zu werden. Viele der Patienten haben sich später wieder vorgestellt und waren vollkommen gesund. Daher möchten wir auf die Laparotomie bei der Bauchfelltuberculose nicht verzichten, deren Wirksamkeit besonders von Borchgrevink ja neuerdings in Abrede gestellt wird.

Bisher war es meist Sitte, dabei den Mittelschnitt zu wählen; den letzten unserer Fälle haben wir mit dem rechtsseitigen Kreuzschnitt, wie bei der Appendicitisoperation, behandelt und zwar mit demselben günstigen Erfolg. Die geringere Schädigung und die Sicherheit eine Hernienbildung zu vermeiden, dazu das kürzere Krankenlager bei dieser Schnittführung lassen uns dieselbe bei gleicher Wirksamkeit als ungefährlicher erscheinen, so dass wir sie in Zukunft immer anwenden werden.

Circumscripte abscedirende Tuberculosen des Peritoneum und des Darmes wurden nur 4 beobachtet. Das 1. Mal als Ursache der Erkrankung angegebene vorausgegangene Trauma

hat wohl nur verschlimmernd resp. auslösend gewirkt. Die Eröffnung des Abdomens an der Stelle des Abscesses hatte 2 mal einen günstigen Erfolg, der aber wohl in der Hauptsache der Auskratzung des betreffenden Herdes zuzuschreiben ist. Behinderung der Darmpassage bestand hierbei nur 1 mal.

Auch unter den 5 Beobachtungen von tuberculösen Tumoren, die 4 mal das Cöcum, 1 mal Cöcum und Colon betrafen, bestanden nur bei einem Patienten Stenosenerscheinungen: Verstopfung, kolikartige Schmerzen, Auftreibung des Leibes und peristaltische Bewegungen. Obwohl hereditäre Belastung vorlag, konnte die Natur des Leidens, das als Carcinom imponirte, erst bei der Laparotomie mit Bestimmtheit erwiesen werden. Da der schlechte Allgemeinzustand eine Resection nicht gestattete, musste man sich mit einer Anastomose und Ausschaltung des Tumors begnügen; doch war der Patient auch diesem Eingriff nicht mehr gewachsen, sondern starb an allgemeiner Schwäche.

Tuberculöse Dünndarmstenosen fanden sich in 4 Fällen und zwar 2 mal allein im Dünndarm, 2 mal zugleich bei (vorher schon angeführten) tuberculösen Cöcal- resp. Cöcal- und Colontumoren. Nur bei einer Patientin war die Stenose derartig, dass Erbrechen, peristaltische Bewegungen, Spritzgeräusche u. s. w. bestanden. In den anderen Fällen aber war die Stenose nicht so hochgradig, dass sie einen vollkommenen Ileus ausgelöst hätte; es bestand nur verlangsamter Stuhl und leichte Auftreibung.

Besonders interessant ist auch noch der 2. dieser Fälle, bei dem sich der gesamte Dünndarm mit Ausnahme der obersten 150 cm mit multiplen, ungefähr 15 cm von einander entfernten, relativen tuberculösen Stenosen besetzt fand, so dass von einer weiteren Operation abgesehen werden musste.

Eine ziemlich beträchtliche Anzahl von Ileusfällen durch Tuberculose aber ist veranlasst durch secundäre Adhäsionen und Stränge im Anschluss an primäre Tuberculose der Mesenterialdrüsen. Ich habe diese Fälle in einer Arbeit[1]) bereits genau beschrieben und darauf hingewiesen, dass besonders die mit Vereiterung und Verkäsung einhergehenden Formen der primären Mesenterialdrüsentuberculose es sind, die durch entzündliche Be-

[1]) Chirurg. Tuberculose der Mesenterial- und Bronchialdrüsen. Archiv für klin. Chirurgie. 91. Bd. Heft 2.

theiligung der Nachbarschaft und Adhäsionsbildung oft Ileus veranlassen.

Von 11 in der hiesigen Klinik beobachteten Fällen von primärer Mesenterialdrüsentuberculose (8 unter 1000 Tuberculosen gleich 0,8 pCt.) haben nicht weniger als 5 acuten Darmverschluss verursacht und zwar durch Strangobturation oder Strangulation.

Wenn schon die Mortalität bei Mesenterialdrüsentuberculose ohne entzündlich-adhäsive Betheiligung des Darmes eine ziemlich hohe (15,4 pCt.) ist, so beträgt sie, wenn diese Complicationen vorliegen, die ev. Darmresectionen u. s. w. nothwendig machen, sogar 60 pCt.

Im Uebrigen verweise ich auf die oben erwähnte Arbeit.[1])

In einer ganzen Reihe von Fällen aber bleibt die Ursache für derartige Adhäsionsbildungen unklar. So für viele sog. chronische Mesenterialperitonitiden, wobei zu betonen ist, dass man nach gynäkologischen und sonstigen entzündlichen Erkrankungen vollkommen ähnliche Erscheinungen zu Gesicht bekommt. Im Allgemeinen steht man der chronischen Mesenterialperitonitis machtlos gegenüber, und es ist wohl am besten bei derartigem Befunde, nicht eine Lösung aller Verwachsungen vorzunehmen, da die Erfahrung gezeigt hat, dass sie schon nach Kurzem wieder eintreten, und zwar dann in vielleicht stärkerer und gefährlicherer Weise als vor dem Eingriff. Bei mehr localisirtem Auftreten der Mesenterialperitonitis mit besonderer Betheiligung einzelner Darmschlingen ist naturgemäss die Aussicht auf Erfolg eine weit grössere.

Hierher gehören die event. zu Ileus führenden Erkrankungen am Dickdarm, wie sie für die Flex. hepat. von Riedel, für das Quercolon von Rindfleisch, für die Flex. lien. von Payr und für die V-förmige Schlinge der Flex. sigm. vom Verfasser beschrieben sind.

In meiner Arbeit[2]) habe ich dieses Thema an der Hand unserer Fälle eingehend behandelt und verweise darauf.

Wie erwähnt sind derartige gutartige Stenosen im Dickdarm auch an anderen Stellen beschrieben worden, nämlich im Bereiche

[1]) Archiv für klin. Chirurgie. 91. Bd. 2. Heft.

[2]) V-förmige Schlinge der Flexur. Münchener medicin. Wochenschrift. No. 31. 1909.

der Flexura lien. und hepat. sowie des Quercolon. Die erstere[1]) ähnelt vollkommen der vorher beschriebenen in der Flex. sigm. Auch Payr unterscheidet zwei Formen der Stenosen: eine durch Fixation der Schlinge der Flex. lien. nach abwärts, sog. fixirte Coloptose, und eine zweite durch Fixation in Folge Adhäsionen der Nachbarschaft, peritoneäle Narben und chronisch entzündliche Processe. Die Erkrankung ist keineswegs sehr selten; so hat P. in 4 Jahren 25 Fälle operiert. Die Therapie gleicht im Allgemeinen der bei Stenose der Flex. sigm.

Ueber V-förmige Schlinge des Quercolon hat Rindfleisch auf dem Chirurg.-Congress 1909 berichtet: die Erscheinungen sind dieselben wie bei dem vorbeschriebenen; die Diagnose wurde durch Röntgenserien festgestellt.

Die Stenose der Flex. hepat. endlich kann u. A. durch Verwachsungen der an falscher Stelle fixirten rechten Wanderniere hervorgerufen werden, wie dies Riedel[2]) zuletzt beschrieben hat. Man wird dann eventuell um so eher an ein Carcinom der Flex. hepat. denken können, als man ja auch einen Tumor, in Wahrheit die Niere, fühlt.

Atresien.

Darmverschluss durch Atresia ani resp. recti ist nur 3mal zur Beobachtung gekommen. Von diesen Fällen war die Atresia ani bei einem 7 Wochen alten Mädchen keine vollkommene, sodass durch einfache Erweiterung der bestehenden strohhalmstarken, an normaler Stelle mündenden Fistel Heilung erzielt wurde. Das Kind ist jetzt vollkommen gesund.

Die zweite Beobachtung betrifft einen 3 Tage alten Knaben mit Atresia ani et recti. Das Kind war äusserst elend, brach fortwährend, sodass die Operation von vornherein sehr aussichtslos erschien. Durch Schnitt am Damm gelangte man in einen sackförförmigen Raum, der bei der Incision eine gelbliche, dickflüssige Masse abfliessen liess und für das blinde Rectumende gehalten wurde. Die Section ergab, dass die Blase incidirt war, und das Rectum hoch oben blind endete.

Bei dem dritten ebenfalls sehr elenden Kinde endlich (4 Tage alter Knabe) handelte es sich um eine Atresia ani et recti mit

[1]) s. Payr, Therap. Monatshefte. 1909. No. 1 u. 2.
[2]) Riedel, Deutsche med. Wochenschr. 1907. No. 41 u. 42.

Communication mit der Blase: Mekonium floss aus der Harnröhre ab. Durch Schnitt auf den Damm wurde ein Sack freigelegt, den man fälschlicherweise für die Blase hielt, da die durch die Harnröhre eingeführte Sonde sich frei darin bewegte. Weil es nicht gelang, das untere Rectumende zu finden, so wurde auf der linken Unterbauchseite das Abdomen geöffnet. Dabei zeigte sich ein completer Situs inversus mit linksliegendem Cöcum und Appendix: deshalb Cöcostomie.

Obwohl der Bauch vollkommen flach wurde, Stuhl und Winde abgingen, erfolgte doch am folgenden Tage der Exitus unter zunehmender Herzschwäche. Die Section ergab: Atresia ani et recti. Der bei der Operation als Blase angesprochene Hohlraum ist doch das untere, enorm gedehnte Rectum: die Blase ist ganz klein, leer: zwischen ihr und dem Rectum besteht eine grosse, für den Finger durchgängige Communication unten an der Hinterwand. Ausserdem: Situs inversus der Bauchhöhle und Hufeisenniere.

Eingeklemmte Hernien.

In den letzten 10 Jahren sind in der hiesigen Klinik insgesammt 1093 Unterleibsbrüche, darunter 321 eingeklemmte, zur Behandlung gekommen. Ich lasse zunächst die tabellarische Zusammenstellung folgen, um dann Einzelheiten bei den betreffenden Gruppen zu besprechen.

Tabelle 1.

	Männer		Frauen		Kinder		Summe	
	frei	eingekl.	frei	eingekl.	frei	eingekl.	frei	eingekl.
Leistenbrüche	501	119	28	21	98	25	627	165
Schenkelbrüche	10	23	41	115	1	0	52	138
Hern. lin. albae	39	1	0	2	2	0	41	3
Nabelbrüche	8	1	20	5	10	0	38	6
Grosse Bauchbrüche . .	0	0	14	2	0	0	14	2
Hern. obturator.	0	1	0	3	0	0	0	4
Hern. diaphragm. . . .	0	1	0	0	0	0	0	1
Sonstige innere Hernien .	0	1	0	1	0	0	0	2
	558	147	103	149	111	25	772	321
Summe . .	705		252		136		1093	

Tabelle 2.

Alter, Geschlecht und Mortalität der 321 eingeklemmten Hernien.

Decennium	Männlich	Weiblich	Summe	pCt. †
1.	17 davon † 1	1 davon † 0	18 davon † 1	5,50
2.	12 „ „ 0	3 „ „ 0	15 „ „ 0	0
3.	20 „ „ 0	5 „ „ 0	25 „ „ 0	0
4.	17 „ „ 0	15 „ „ 2	32 „ „ 2	6,25
5.	21 „ „ 2	29 „ „ 3	50 „ „ 5	10,00
6.	19 „ „ 5	44 „ „ 4	63 „ „ 9	14,40
7.	40 „ „ 7	43 „ „ 12	83 „ „ 19	22,90
8.	13 „ „ 6	18 „ „ 4	31 „ „ 10	32,20
9.	1 „ „ 0	3 „ „ 2	4 „ „ 2	50,00
	160 davon † 21	161 davon † 27	321 davon † 48	= 14,95

Tabelle 3.

A. Operationen bei eingeklemmten Inguinalhernien.

a) Darmresectionen (kamen nur bei Männern vor; nachfolgende Tabelle zeigt Zahl, Dauer der Einklemmung, Alter und Ausgang):

Zahl	Alter	Dauer der Einkl.	Darmtheil	Operat.	Ausgang
1	75 Jahre	5 Tage	Dünndarm	Resection	† (Pneumonie)
2	60 „	5 „	„	„	„ „
3	50 „	4 „	„	„	Heilung
4	48 „	3 „	„	„	„
5	44 „	2 „	„	„	„
6	52 „	3 „	„	„ (spät. An. praet.)	† (Peritonitis)
6					† 50 pCt.

b) Anus praeternaturalis bei eingeklemmten Inguinalhernien (ebenfalls nur bei Männern).

Zahl	Alter	Dauer der Einkl.	Darmtheil	Operat.	Ausgang
1	75 Jahre	8 Tage	Dünndarm	An. praet.	† (Peritonitis)
2	67 „	6 „	„	„	„ „
3	57 „	7 „	„	„	Heilung
4	53 „	8 „	„	„	„
4					† 50 pCt.

c) Enteroanastomose bei eingeklemmter Inguinalhernie (65jähriger Mann, 5 St. eingeklemmt, Dünndarm, Heilung).

B. Operationen bei eingeklemmten Schenkelbrüchen.

a) Darmresectionen bei Männern:

Zahl	Alter	Dauer der Einkl.	Darmtheil	Operat.	Ausgang
1	67 Jahre	3 Tage	Dünndarm	Resection	† (Peritonitis)
2	59 „	5 „	„	„	„ „
3	58 „	3 „	„	„	„ „
4	55 „	3 „	„	„	„ „
5	41 „	3 „	„	„	„ „ (+ Ca. ventr.)
5					† 100 pCt.

b) Darmresectionen bei Frauen:

Zahl	Alter	Dauer der Einkl.	Darmtheil	Operat.	Ausgang
1	70 Jahre	3 Tage	Dünndarm	Resection	Heilung
2	61 „	„	„	„	„
3 u. 4	55 „	4 „	„	„	„
5 u. 6	54 „	4 u. 1 Tage	„	„	„
7	52 „	2 Tage	„	„	„
8	46 „	2 „	„	„	„
9	43 „	6 „	„	„	„
10	30 „	3 „	„	„	„
11	62 „	5 „	„	„	†
12	61 „	8 „	„	„	„
13 u. 14	51 „	7 u. 5 Tage	„	„	„
15 u. 16	49 „	5 u. 6 „	„	„	„
17	45 „	6 Tage	„	„	„
18	39 „	4 „	„	„	„
18					† 44,4 pCt.

c) Anus praeternaturalis (nur bei Frauen):

Zahl	Alter	Dauer der Einkl.	Darmtheil	Operat.	Ausgang
1	62 Jahre	5 Tage	Dünndarm	An. praet.	Heilung
2	35 „	8 „	„	„	„
3	87 „	8 „	„	„	†
4	61 „	1½ „	„	„	„ (b. Schluss d. An.)
5	47 „	5 „	„	„	„
6	39 „	10 „	„	„	„
6					† 66⅔ pCt.

Den 1. Theil der Tabelle gebe ich, wenigstens soweit er die nicht eingeklemmten Brüche betrifft, ohne weitere Erläuterung, da uns an dieser Stelle nur die incarcerirten Hernien interessiren.

Aus der 2. Tabelle geht hervor, dass unter den eingeklemmten Brüchen das 2. Decennium die geringste Zahl aufweist, da offenbar die meisten der sog. congenitalen Hernie schon in dem ersten zur Operation gelangt sind. Vom 2. Decennium ab ist dann eine ständige, zum Theil sprungweise Zunahme bis zur Höchstzahl im 7. Decennium zu bemerken; im 8. und 9. erfolgt, der geringen Zahl der Ueberlebenden entsprechend, ein schneller Rückgang.

Die Vertheilung auf die Geschlechter ist nahezu gleich, wobei, was Inguinal- und Cruralhernien anbetrifft, die Zahlen derartig sind, dass annähernd soviele Schenkelbrüche auf die Frauen (115) kommen, wie Leistenbrüche auf die Männer (119) und umgekehrt (21 : 23), was von den Angaben von Sultan (3 : 1 männlich zu weiblich) abweicht.

Die 321 eingeklemmten Hernien machen 29,4 pCt. der beobachteten Gesammtsumme aus.

Die Radicaloperation bei Leistenbrüchen bestand mit wenigen Ausnahmen in der nach Fergusson, Graser etc. genannten Methode: Bassini ohne Verlagernng des Samenstranges; bei Cruralhernien in Vernähung des Lig. Poup. an den Musc. pectin. und das Periost des Schambeines. Neuerdings ist auch in einigen Fällen nach Freilegung des Bruchsackes die Bauchhöhle, und zwar abweichend von dem Sprengel'schen Verfahren, durch einen Kreuzschnitt oberhalb des Leistenbandes eröffnet und der Bruchsack nach Einstülpung in das Cavum peritonei von innen her versorgt worden. Für die hohe Abtragung des Bruchsackes, Klarstellung der Verhältnisse, sowie Lösung aller Stränge und Verwachsungen bietet dieses Verfahren grosse Vortheile.[1])

Die Gesammtmortalität aller eingeklemmten Brüche beträgt 14,95 pCt.; und zwar die des 2. und 3. Decennium 0 pCt., um dann dem Alter gemäss zu steigen mit plötzlicher Erhöhung der Ziffer vom 7. Decennium ab; die 5 Todesfälle bei nicht eingeklemmten Hernien setzen sich zusammen aus: 1 Lungenembolie bei einer Frau (von Krüger operirt), eine weitere Lungenembolie,

[1]) Riedel, Münch. med. Wochenschrift. 1907. No. 14.

1 Lungenentzündung bei einem Potator, eine Apoplexie bei einem älteren Manne und 1 Narkosen-Herztod bei einem atrophischen Kind.

Bei den 321 Einklemmungen wurde 29 mal die Resection mit Naht von End zu End, die hier principiell immer geübt wird, vorgenommen und zwar mit einer Mortalität von 55,2 pCt.: eine sehr grosse Zahl, die sich zum Theil aus dem hohen Alter der Patienten (Pneumonien), zum Theil aus der langen Einklemmungsdauer und der deshalb schon bei der Operation bestehenden Peritonitis oder Allgemeinintoxication erklärt. Der Anus praeternaturalis, 10 mal angelegt, hat noch eine höhere Mortalität (60 pCt.), doch hat dies wohl seinen Grund darin, dass diese Operation gewöhnlich nur bei an sich schon sehr elenden Patienten ausgeführt wurde; dazu kommt natürlich die erneute Gefahr bei dem folgenden Verschluss des Kunstafters. Die Enteroanastomose wurde nur in einem Fall von Leistenhernie ausgeführt, bei der der eingeklemmte Darmtheil zwar reponibel, das zugehörige Mesenterium aber wohl in Folge von draussen angestellten Taxisversuchen stark suggillirt war und auf der einen Seite gänzlich wund und vom Endothel beraubt erschien, so dass eine narbige Schrumpfung mit folgender Abknickung der Schlinge und Ileus befürchtet werden musste.

Die Operationen am Darm (Resection und Anus praeternatur.) vertheilen sich auf Inguinal- und Cruralhernien so, dass bei ersteren nur 10 mal von 165, also in 6,1 pCt., und zwar stets bei Männern, bei letzteren aber 29 mal von 138, also in 21 pCt., eine solche nothwendig wurde, was seine Erklärung in der grösseren Enge der Schenkelbruchpforte und der dadurch bedingten schärferen Einklemmung findet.

Der Inhalt der Brüche bestand in der überwiegenden Mehrzahl der Fälle in Dünndarm und zwar mit und ohne Netz; sonst wurde gefunden: Cöcum mit und ohne Appendix, die Flexura sigmoidea einmal mit gangränösen Appendices epiploicae, Netz allein, nur entzündet oder auch thrombosirt oder gedreht; endlich Darm mit Fremdkörpern: Kothstein und Knochenstücke, diese perforirend. In einer Reihe von Fällen lagen Cysten oder Entzündungen des Bruchsackes vor; dies wohl ausnahmslos bei Schenkelbrüchen.

Unter den Dünndarmincarcerationen, denn um diese handelt es sich wohl ausschliesslich dabei, bildet der sog. acute Darmwandbruch eine besondere Abtheilung. Schon Buse hat in seiner Dissertation (Jena 1904) 33 Fälle aus den Jahren 1883 bis 1903 aus der hiesigen Klinik zusammengestellt, deren letzte 3 Jahre sich also mit den ersten dieser Zusammenstellung decken.

Den acuten Darmwandbruch von der Littré'schen Hernie, der Einklemmung eines Meckel'schen Divertikels, zu unterscheiden, wurde in seiner Existenz eine Zeit lang angezweifelt; doch gelang es Riedel und Anderen sein Vorkommen und sein Wiederverschwinden bei 2 aufeinander folgenden Operationen an derselben Person einwandsfrei nachzuweisen. Nach Riedel gehören 4 Momente dazu, um das Zustandekommen dieser Bruchform zu ermöglichen, nämlich: Enge Bruchpforte (also besonders beim Cruralbruch, s. Tabelle 28, 5 Inguinalh.), beweglicher Darm, Kürze des Mesenteriums und plötzliche energische Bauchpresse.

Acute Darmwandbrüche.

a) Bei Inguinalhernien (nur bei Männern):

Zahl	Alter	Dauer der Einkl.	Darmtheil	Operat.	Ausgang
1	65 Jahre	2 Tage	Dünndarm	Resection	Heilung
2	62 „	2 „	„	Reposition	„
3	62 „	1 „	„	„	„
4	31 „	4 „	„	„	„
5	25 „	1 „	„	„	„
5					† 0 pCt.

b) Bei Cruralhernien.

a) Bei Männern:

Zahl	Alter	Dauer der Einkl.	Darmtheil	Operat.	Ausgang
1	69 Jahre	1 Tag	Dünndarm	Reposition	Heilung
2	64 „	1 „	„	„	„
3	50 „	1 „	„	„	„
4	65 „	1 „	„	„	†
5	55 „	3 Tage	„	Resection	„
5					† 40 pCt.

β) Bei Frauen:

Zahl	Alter	Dauer der Einkl.	Darmtheil	Operat.	Ausgang
1	70 Jahre	3 Tage	Dünndarm	Reposition	Heilung
2	64 „	2 „	„	„	„
3	64 „	1 „	„	„	„
4	62 „	1 „	„	„	„
5	54 „	1 „	„	Resection	„
6	52 „	2 „	„	„	„
7	52 „	3 „	„	Reposition	„
8	51 „	1 „	„	„	„
9	47 „	4 „	„	Resection	„
10	46 „	2 „	„	„	„
11	30 „	3 „	„	„	„
12	23 „	½ „	„	Reposition	„
13	87 „	8 „	„	An. praet.	†
14	75 „	8 „	„	Keilexcision	„
15	70 „	8 „	„	„	„
16	65 „	10 „	„	Resection	„
17	61 „	1½ „	„	An praet.	„
18	60 „	14 „	„	„	„
19	55 „	6 „	„	Resection	„
20	51 „	7 „	„	„	„
21	49 „	5 „	„	„	„
22	47 „	6 „	„	An praet.	„
23	39 „	5 „	„	Resection	„
23					† 47,8 pCt.

Dazu kommen noch 3 Darmwandbrüche bei Hern. obturat. incarc. (3 mal An. praeter., alle 3 †, 1 Mann, 2 Frauen), so dass im Ganzen beobachtet wurden:

Männer		Frauen	
Heilungen	†	Heilungen	†
8	3	12	13

das ist: 36 Fälle, davon † 16 = 44,4 pCt. Mortalität.

Zum Vergleich: unter 321 eingeklemmten Hernien sind † 48; unter 36 acuten Darmwandbrüchen sind † 16 (= 33⅓ pCt. der Gesammtmortalität).

Aus dieser Tabelle geht zunächst die Resultate Buses bestätigend hervor, dass diese Bruchform eine relativ recht häufige ist, nämlich 11,2 pCt. der eingeklemmten Hernien ausmacht (bei Buse ca. 15 pCt.).

Nach dem Lebensalter vertheilen sich die Fälle folgendermaassen:

1. Decennium	0	6. Decennium	8
2. „	0	7. „	15
3. „	2	8. „	2
4. „	3	9. „	1
5. „	5		
Summe	10	+	26 = 36 Fälle.

Erschreckend geradezu ist die Mortalität mit 44,4 pCt. (Buse: 42 pCt.); diese hat ihre guten Gründe: (vielleicht mit Ausnahme des ersten Momentes der Einklemmung) wenig stürmische Erscheinungen, geringer Befund, ungestörte Darmpassage, damit zusammenhängende Sorglosigkeit des Arztes und des Patienten und späte Einlieferung, die oft erst dann erfolgt, wenn bereits Gangrän des incarcerirten Theiles eingesetzt hat, was bei der scharfen Einklemmung und dem fast ausnahmslosen Mangel an schützendem Netz rapide erfolgt (s. die Einklemmungsdauer in den Tabellen). Dementsprechend sind auch von den 36 Patienten 21, d. i. 58,3 pCt. mit bereits bestehender Gangrän in die Anstalt gebracht worden und mussten mit Keilexcisionen, Resectionen oder An. praeternaturalis behandelt werden. Wie schwer der Zustand im Allgemeinen war, geht daraus hervor, dass von den 21 Patienten 16 gestorben sind, d. i. 76,2 pCt., während die Mortalität der anderen Hernienformen viel geringer ist. Besonders gross ist beim Darmwandbruch naturgemäss die Gefahr, dass schon bei vorsichtigen Repositionsversuchen der gangränöse Theil einreisst, und durch das erfolgende Zurückschlüpfen der Schlinge eine tödtliche Peritonitis erzeugt wird.

In Folge ihrer Beweglichkeit sind es in der Hauptsache das Quercolon, die Flex. sigm. und das Cöcum, die vom Dickdarm häufiger in Brüchen gefunden werden. Mit dem Cöcum ist manchmal der Wurmfortsatz eingeklemmt: auch unter unsern Fällen finden sich eine Reihe derartiger Beobachtungen. Wenn man schon, wie Krüger[1]) in seiner Arbeit ausführt, bei der Operation uncomplicirter Hernien den Wurmfortsatz häufig zwanglos entfernen kann, so wird man das um so mehr thun, wenn die Appendix

[1]) Krüger, Ueber die Entfernung des Wurmfortsatzes bei der Bruchoperation. Deutsche Zeitschr. f. Chir. Bd. 92.

durch die Einklemmung thrombosirt oder anderweitig verändert ist. Beim gleichzeitigen Bestehen von Appendicitis im Bruchsack und Einklemmungserscheinungen war in unseren Fällen die erstere als das Primäre anzusehen: wenigstens ist uns das Gegentheil nicht einwandsfrei zur Beobachtung gekommen in Uebereinstimmung mit Sonnenburg, Sprengel u. A. Im Gegensatz dazu theilt Schnitzer[1]) 10 Fälle aus der chirurgischen Klinik zu Tübingen mit, in denen nach der Anamnese, den klinischen Erscheinungen und dem Befund die primäre Incarceration des Wurmfortsatzes als Ursache der Appendicitis ausser Zweifel erschienen (s. dort auch die neuere Literatur).

Während die Einklemmung des Netzes (event. mit nachfolgender Thrombose bis zur vollkommenen Gangrän mit und ohne Darm zu den häufigsten Befunden gehört, ist zugleich eine Drehung des incarcerirten Netzes nur in einer beschränkten Zahl beobachtet worden, und zwar unter unsern 321 Fällen nur 3 mal. Der erste Fall ist schon von Riedel[2]) beschrieben worden. Der Seltenheit halber führe ich die zwei andern Fälle hier an.

In beiden Fällen kam es plötzlich zu sehr schmerzhaften localen Einklemmungserscheinungen ohne wesentliche Betheiligung des Bauches, sodass die Diagnose auf Netzincarceration gestellt werden konnte; die nähere Diagnose auf Drehung, bei dem zweiten Patienten gestellt, war Zufall, da wir kurz vorher einen Fall von anderweitiger intraabdominaler Drehung operirt hatten. Während im ersten Falle der Netztumor nicht alt adhärent war, fand sich im zweiten ein narbig fixirter Zipfel, sodass es möglich erscheint, dass sich das Netz um diesen mehrfach herumgeschlagen hat. Ob diese Drehung vor oder nach der Einklemmung zu Stande gekommen ist, ist mit Sicherheit nicht zu entscheiden; jedenfalls müssen die Processe wenigstens bei dem zweiten Patienten zeitlich zusammenfallen, da derselbe früher keinerlei Beschwerden verspürte. Die Drehung des kleinen Zipfels im Bruchsack schien erst nach der Einklemmung erfolgt zu sein, diese Theile waren noch ganz beweglich. Im 2. Falle ist besonders schön das ungleiche Wachsthum der verschiedenen Netzpartien und das bogen-

[1]) Schnitzer, Beiträge z. klin. Chir. 1909. Bd. 62. H. 1.
[2]) Riedel, Der gedrehte Netztumor im nicht erkennbaren Bruche. Centralbl. f. Chir. 1906. No. 7.

artige Vorspringen der Gefässe im Sinne Payr's zu sehen. Im Uebrigen verweise ich, was die theoretischen Erörterungen über die Entstehung solcher Drehungen anbetrifft, auf das bei den incarcerirten Append. epipl. und den im Bauche gedrehten Netztumoren zu Sagende.

Die Veränderungen der Netztheile waren, im 1. Falle 2 Tage, im 2. Falle 24 Stunden dauernd, verschieden weit fortgeschritten,

Fig. 2.

in beiden aber sehr hochgradig, was bei der Combination von Drehung und Einklemmung nicht wundernehmen kann.

Aus dieser Klinik ist nach vorhergegangener Publication von Riedel zum letzten Male von Krüger[1]) über diesen Gegenstand berichtet worden (s. d. auch Literatur). Die dort angeführten drei

[1]) Krüger, Zur Torsion der Append. epipl. Münch. med. Wochenschr. 1907. No. 37.

Fälle sind auch bisher die einzigen geblieben. Nach Krüger sind derartige Erkrankungen der Fettanhänge nur im mittleren oder späten Lebensalter beobachtet worden ohne Unterschied der Geschlechter, besonders bei fettleibigen Personen. Gleichgewichts-

Fig. 3.

störungen in Folge excentrischen Wachsthums führen zu Drehungen, Stielbildungen, Circulationsstörung und zu Entzündung und Hypertrophie der gedrehten Theile. Dieser Vorgang kann sich an einem, und da recidivirend, oder auch an mehreren Fettanhängen abspielen. Die Schwere der Erscheinungen richtet sich auch hier

nach dem Grade der Einklemmung, ist aber im Verhältniss zur Grösse des Objektes sehr bedeutend. Wird nicht rechtzeitig operirt, so kann die Gangrän des Stieles auf die Bauchhöhle übergehen.

Die neueste ausführliche Arbeit über diesen Gegenstand stammt von Ebner[1]) aus der Königsberger Klinik, der die bisher veröffentlichten Fälle anführt und die zur Zeit bestehenden Anschauungen bespricht. Dort findet sich auch eine Zusammenstellung der bisher publicirten Einklemmungen von Append. epipl. ohne Torsion; auch wir haben einige derartige Fälle beobachtet, die aber sonst nichts Besonderes bieten.

Seltenere Brüche.

Hernia incarcerata inguinalis interstitialis directa.

Fig. 4.

Göbell[2]) hat seiner Zeit 280 derartige Fälle zusammengestellt. Der unsrige würde in die erste Klasse, derer zwischen M. obl. ext. und int. gehören; er bietet zunächst die Verhältnisse dar, die dort

[1]) Ebner, Torsion eines Fettanhanges etc. Deutsche Zeitschr. f. Chir. Bd. 98. H. 4.

[2]) Göbell, Deutsche Zeitschr. f. Chir. Bd. 56.

erläutert werden: Beobachtung im Zustande der Einklemmung, angeborenes Auftreten, männliches Geschlecht, rechte Körperseite, gleichzeitige Hodenanomalie und mangelhafter Descensus, und ist besonders bemerkenswerth durch sein hereditär-familiäres Auftreten. So zeigte der Vater und zwei Brüder des Patienten genau an derselben Stelle den kreisrunden Defect im Internus (Bruchring), aus dem sich beim Husten der Bruch unter den Externus vorwölbte, sowie den hochstehenden, absolut unentwickelten Hoden. Eigenartig ist auch das vollkommene Fehlen der vorderen Wand des Leistenkanales und der Austritt des Bruches zwar ganz dicht neben, aber doch lateral vom Annulus ing. int.

Die epigastrischen, Nabel- und Bauch-Brüche, letztere nur bei Frauen nach Geburten und Operationen beobachtet, bieten in Betreff der Einklemmung nichts Besonderes, so dass ich mich auf die tabellarische Zusammenstellung beschränken kann. Die Radicaloperation der grossen Brüche bestand meist in Ablösung und Umklappen der äusseren Rectuscheide mit Vernähung derselben in der Mittellinie. Recidive sind auch dabei in einigen Fällen leider nicht ausgeblieben.

Ueber die epigastrischen Brüche können wir die Beobachtung von Capelle[1]) nur bestätigen, dass diese Hernien oft in ihrer Bedeutung überschätzt worden sind, und dass die auf sie bezogenen Beschwerden häufig von anderweitigen intraabdominellen Erkrankungen, besonders des Magens ausgehen.

Herniae obturatoriae.

Unter den 321 eingeklemmten Brüchen sind nur 4 Herniae obturatoriae, d. i. 1,25 pCt.; sie stellen also eine relative Seltenheit dar. Wie in den grossen Zusammenstellungen von Fischer, English etc. waren es auch hier meist ältere Frauen, die einen solchen Bruch aufwiesen. Dreimal handelte es sich um Darmwandbrüche; einmal lag nur ein vereiterter Bruchsack vor.

Besonders charakteristisch ist die Anamnese des ersten Falles, den übrigens Riedel schon früher mitgetheilt hat. 20 Jahre lang bestanden im Anschluss an Lungenentzündung und Husten Schmerzen in der rechten Leistengegend und an der Innenseite des Oberschenkels, die als Rheumatismus aufgefasst, in Wirklichkeit aber

[1]) Capelle, Beitr. z. klin. Chir. Bd. 63. H. 2.

durch Druck auf den Nerv. obturat. ausgelöst wurden. Offenbar hat der Patient ab und zu leichte Einklemmungen gehabt, die mit Stuhlverhalten, Schmerzen im Unterleib einhergingen und meist bald sich wieder lösten, bis der letzte tödtlich endende Anfall einsetzte.

In 2 Fällen fand sich die gewöhnlich vorhandene Beugung des Oberschenkels, merkwürdigerweise aber nicht mit Abduction, sondern mit Adduction. Den eingeklemmten Bruch selbst zu fühlen, war bei den Darmwandbrüchen nur 2 mal möglich, und zwar handelte es sich dabei um Abscesse. In den beiden anderen Fällen konnte vom Rectum aus in der Gegend des Foramen obturat. ein der Beckenwand aufsitzender Tumor gefühlt werden. Leider ist die Diagnose im unperforirten Zustand sehr schwer, sodass die Patienten gewöhnlich zu spät zur Operation kommen (7., 8., 10. 14. Tag); daher der unglückliche Ausgang in 3 Fällen; nur der mit leerem, vereitertem Bruchsack wurde geheilt.

Für die Bruchsackversorgung der Hernia obturatoria würde sich wohl das beim Cruralbruche geschilderte Verfahren mit Kreuzschnitt vom Bauche her empfehlen.

Der einzige beobachtete Fall von Hernia diaphragmatica war eine spuria. Die Erkrankung ist nach der Anamnese offenbar im Anschluss an ein Trauma (Rippenbruch etc.) entstanden. Die Einklemmung erfolgte dann bei einer besonders grossen Anstrengung: Schieben eines Wagens bergan. Der Spalt im Zwerchfell war sehr gross und sass links unten, der Stelle ungefähr entsprechend, wo sich oft eine als Forame Bochdaleki bezeichnete Lücke der Musculatur findet. Ob hier ein grösserer Defect durch Entwicklungsfehler bestanden, oder ob es sich um eine Zwerchfellruptur bei dem ersten Unfall gehandelt hat, war nicht mehr nachzuweisen. Auf die Betheiligung der linken Pleura wies der tympanitische Schall ohne Athmung hin, während die Beschwerden, wenigstens im Anfang, lediglich in den Bauch verlegt wurden und wohl durch den Zug am Mesocolon etc. zu erklären sind. Der Tod ist als Unfallsfolge anerkannt worden.

Innere Einklemmungen.

Zum Schluss führe ich noch zwei Fälle von inneren Einklemmungen an. Der eine (Figur 5) betrifft die Incarceration von Dünn-

darm in einer Peritonealtasche, deren freier Rand von einer abnorm verlaufenden Art. mesent. inf. gebildet wird: auch der zweite, Incarceration der Flexura sigm. in einem Loch eines Mesenterium ileo-colicum commune, ist auf abnorme Anlagen zurückzuführen. Beide Fälle wiesen postoperative Störungen der Darmpassage auf, sodass sie später noch einmal erwähnt werden müssen.

Fig. 5.

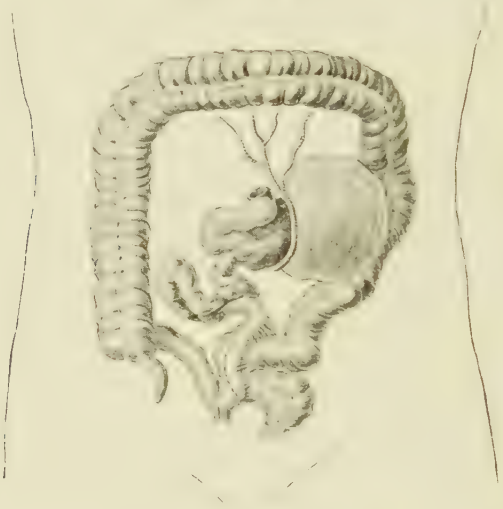

Darmverlegung nach Reposition ohne und mit Operation: postoperativer Ileus nach Herniotomie.

Die postoperativen Störungen der Darmpassage lassen sich [siehe auch L. Meyer[1])] sinngemäss in zwei Gruppen eintheilen, nämlich in solche mit Fortbestehen der Einklemmungserscheinungen und solche mit nachträglichem Auftreten der Stenose nach anfänglicher Durchgängigkeit des Darmes.

Zu der ersten Gruppe gehören die functionellen Störungen der Darmthätigkeit: Spasmen und Lähmungen. Spastische Zustände sind seltener und von uns in diesem Zusammenhange nicht beobachtet worden. Ueber derartige Passagestörungen durch postopera-

[1]) L. Meyer, Ueber Darmverengerungen nach unblutiger oder blutiger Reposition eingeklemmter Brüche. Deutsche Zeitschr. f. Chirurgie. Bd. 76.

tive Spasmen ist neuerdings mehrfach berichtet worden; während Franke den Spasmus als traumatische Darmneurose auffasst und in Parallele stellt zum Stimmritzen-, Speiseröhren-, Cardio- und Pylorospasmus, haben Payr und Marquardt Darmgeschwüre und Gefässthrombosen als auslösende Ursache gefunden. Abführmittel, Physostigmin sind natürlich dabei contraindicirt, da sie die Contractionen erhöhen würden. Die Lähmungen dagegen sind mehr oder weniger stets vorhanden, seien sie nun durch rein mechanische oder auch toxische Einflüsse bedingt. In manchen Fällen erholt sich der Darm, auch functionell, relativ schnell, sodass bald Stuhl oder wenigstens Abgang von Winden erfolgt; häufig aber, besonders nach länger dauernder Einklemmung, oder nach Repositionsschwierigkeiten und stärkerer Manipulation am Darm, verharrt derselbe längere Zeit bis zu 3 Tagen im Zustande schlaffer Lähmung, und die Kothmassen stauen sich oberhalb der paralytischen Partie, wovon man sich bei der Relaparotomie überzeugen kann. Diese in das Capitel des Pseudoileus (Olshausen) gehörenden Störungen sind manchmal nur schwer von solchen zu unterscheiden, bei denen die Schädigung der Darmwand so stark ist, dass eine locale Peritonitis entsteht, wenn auch die Temperatur und die Betrachtung des Allgemeinbefindens häufig die Differenzialdiagnose ermöglichen wird. Es ist verständlich, dass der eine Process in den andern übergehen kann, wenn z. B. in Folge der Stauung im zuführenden Rohr nachträglich noch eine Perforation eintritt, wozu naturgemäss die alten Schnürfurchen am meisten disponirt sind.

Zu dieser Gruppe gehören dann noch die Massen- oder Scheinreductionen, bei denen die Einklemmung fortbesteht. Von diesen sind unter unserm Material 2 Fälle zu verzeichnen. Stets waren Repositionsversuche von Seiten des behandelnden Arztes vorausgegangen, oder der Patient selbst hatte seinen Bruch zu reponiren versucht. Da jedoch die Einklemmungserscheinungen bestehen blieben, wurden die Patienten der Klinik zugeführt. In beiden Fällen war oberhalb des Leistencanals ein druckempfindlicher Tumor zu fühlen, der die Diagnose stellen liess. Eine Zerreissung des Bruchsacks oder gar isolirte Abtrennung des Bruchsackhalses (Hochenegg) lag nicht vor, sondern es handelte sich immer um eine präperitoneale Verschiebung des Bruchsackes mit bestehenbleibender Einklemmung am Bruchsackhals. Der Elasticität des

Peritoneal ringes entsprechend, war die Einklemmung eine gelinde, die Schnürfurchen nicht stark ausgeprägt und der Darm repositionsfähig.

Hierher gehören dann noch 2 Fälle von „Einklemmung einer kurzen Darmschlinge im inneren Leisten- resp. Schenkelringe", die unter diesem Titel von Riedel, Deutsche med. Wochenschr. 1910. Nr. 1 als Fall 1 und 2 mit beschrieben sind, so dass ich darauf verweisen kann: der zweite ist der im Text folgende Fall, der auch postoperative Störungen zeigte.

Eine weitere Beobachtung betrifft dann eine Frau, bei der $^1/_4$ Jahr vor der Operation eine offenbar schon schwer geschädigte Darmschlinge durch Taxis in den Bauch zurückgebracht worden war. Hier war es zu Verklebung der Schenkel und zu einer kleinen Perforation mit Abscessbildung zwischen den beiden Darmrohren gekommen, die Resection des betreffenden Theiles mit Naht von End zu End bedingten. Ueber das Zustandekommen derartiger Verwachsungen siehe weiter unten.

Um die Darstellung nicht zu zerreissen, will ich an dieser Stelle gleich die Beobachtungen von Ileus nach Herniotomien einfügen, obwohl dies Capitel ja eigentlich in den II. Theil gehört.

Die Beurtheilung, ob eine Darmschlinge noch reponibel ist oder nicht, macht doch oft Schwierigkeiten, besonders wenn es sich eben um Grenzfälle handelt. Einerseits erholen sich manchmal Darmtheile, die bei Eröffnung des Bruchsackes einen ziemlich schwer geschädigten Eindruck machen, in auffallender Weise, wenn man nur Geduld hat einige Zeit abzuwarten; auf der andern Seite aber kommt es vor, dass der Darm ganz vertrauenerweckend aussieht, so dass man glaubt dem Patienten die Resection ersparen zu können, und doch nachträglich zu Verklebungen etc. Anlass giebt. Derartig lagen die Verhältnisse bei folgendem Fall:

1. Friedrich B., 60 Jahre, 3.—18. 6. 1905.

Hat rechts Leistenbruch, will links immer Schenkelbruch gehabt haben, den er sich immer selbst reponirt hat. Seit gestern Erbrechen; harter Tumor oberhalb des linken Leistenbandes ohne Repositionsversuche.

Operation: X-Schnitt links. Im Mesocolon descend. findet sich ein bläulich durchschimmernder Tumor, prall gespannt, mit Peritoneum überzogen. Er erweist sich als eine im inneren Leistenring eingeklemmte Hernie mit einer

Dünndarmschlinge als Inhalt. Diese erholt sich nach Spaltung des Bruchsackhalses anscheinend vollkommen.

Zunächst glatter Verlauf, nach 14 Tagen deutliche peristaltische Bewegungen, Auftreibung, Erbrechen, kein Fieber, guter Puls.

Relaparotomie in der Mittellinie; im linken Unterbauch findet sich ein Convolut von fest untereinander verklebten Dünndarmschlingen. Mesenterium verdickt, entzündet, anscheinend mit Abscess. Resection der gesammten Darmschlinge in der Länge von 60—70 cm.

Exitus: Doppelseitige Pneumonie, Peritonitis.

Fig. 6.

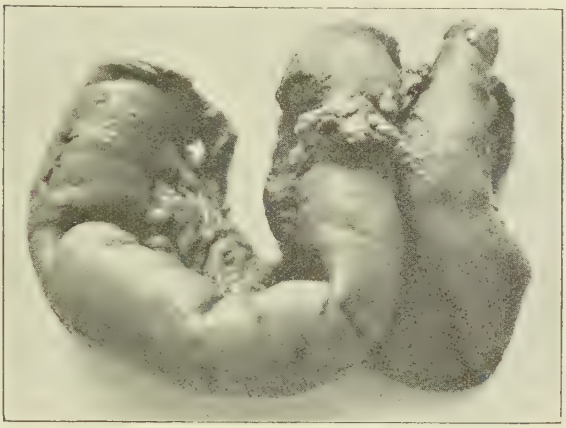

Die zweite Gruppe umfasst, wie gesagt, die nach kürzer oder länger dauernder Passagefreiheit auftretenden Darmstenosen, die entweder in Verwachsung der reponirten Darmschlinge unter sich oder mit andern Darmtheilen, mit Netz etc. oder aber in narbiger Stenose des Darmrohres selbst ihren Grund haben.

M. Hofmann[1]) hat in einer ausführlichen Arbeit an der Hand von 26 Präparaten „das Verhalten des Darmes bei Incarceration insbesondere an den Schnürfurchen“ beschrieben. Nach diesen histologischen Untersuchungen beschränken sich die Veränderungen des Darmes bei der Einklemmung nicht auf die incarcerirte Schlinge und ihre Schnürfurchen, sondern auch das zu und abführende Darmrohr ist dabei betheiligt.

[1]) M. Hofmann, Beitr. z. klin. Chirurgie. Bd. 54. 1907.

Die zuführende Schlinge zeigt mikroskopisch Oedem aller Schichten besonders der Submucosa, eventuell mit Diapedese rother Blutkörperchen durch die Gefässwand, später mit hämorrhagischer Infarcirung, die in der Schleimhaut am stärksten ist. Der Darm wird morsch und leicht zerreisslich, und zwar gehen diese Veränderungen oft noch eine beträchtliche Strecke am Darm hinauf, sodass dadurch die Resection grosser Abschnitte nothwendig wird. Der Hauptbetheiligung der Mucosa an der Infarcirung entsprechend erfolgt bei Fortdauer der Incarceration und Dehnung in dieser Schicht auch zuerst Nekrose mit secundärer Gangrän durch Infection durch den zersetzten Darminhalt.

Hochgradiger noch sind diese Erscheinungen an der eingeklemmten Schlinge selbst, wobei wieder, abgesehen von den Fällen absoluter Strangulation und vollkommener Blutleere mit nachfolgender rascher Nekrose, die Dehnung der Schlinge und die Compression der Gefässe die Veränderungen herbeiführen, der zersetzte Darminhalt sie verschlimmert.

Die Befunde am abführenden Darmrohr sind dem makroskopischen Verhalten entsprechend wesentlich geringer.

Bei der Nekrose an den Schnürfurchen selbst spielt nach Hofmann ausser der Compression durch den Bruchring die Dehnung des Darmes durch Füllung der Schlinge vor und hinter dem Ring die Hauptrolle. Auch hier gehen die ersten Veränderungen von der Schleimhaut aus und greifen von dort erst auf die anderen Schichten über, so dass die Serosa am längsten erhalten bleibt. Die primären Decubitalgeschwüre der Serosa bilden eine Ausnahme.

Aus diesen mikroskopischen Befunden erklären sich ohne weiteres die auftretenden Verklebungen, Verwachsungen der geschädigten Serosa einerseits und die Stenosen des Darmrohrs in Folge der weitgehenden Schleimhautnekrose bei besser erhaltenen übrigen Schichten andererseits. Durch Verlust grosser Schleimhautpartien können dann auch röhrenförmige Strieturen entstehen, wie u. A. Garrè und Pendl[1]) sie beschrieben haben.

Unser einschlägiges Material von postoperativem Ileus nach Herniotomie umfasst 6 Leisten-, 1 Schenkel- und 1 Nabelbruch.

[1]) Wiener klin. Wochenschr. 1907. No. 41.

Von postoperativen Passagestörungen durch Verklebung der Schlingenschenkel unter sich ohne wesentliche sonstige Verwachsungen haben wir nur einen Fall beobachtet, der einen jungen Mann mit äusserst scharfer Einklemmung einer rechtsseitigen Leistenhernie betrifft. Die Incarceration war bei der ersten Operation 20 Stunden her, und zwar bestanden 2 Schnürringe dem äusseren und dem inneren Leistenring entsprechend. Trotzdem der Darm fibrinöse Auflagerungen zeigte und die Schnürfurchen etwas verfärbt waren, wurde die Reposition vorgenommen. Und der Verlauf liess dies zunächst als berechtigt erscheinen. Am 10. Tage trat dann plötzlich Erbrechen, Temperatur 37,5, Auftreibung des Leibes ein: man fühlte deutlich links vom Nabel eine starre, aufgetriebene Darmschlinge. Doch gingen die Erscheinungen unter gelinden Abführmitteln und hohen Einläufen so prompt zurück, dass der Patient entlassen werden konnte: allerdings mit der Weisung bei Eintritt neuer Störungen sofort wieder zu kommen. Schon 10 Tage später (27 Tage nach der ersten Operation) war dies der Fall. Die Temperatur betrug jetzt 38° und der vorher constatirte Tumor war wieder vorhanden. Dabei bestand keine Peristaltik, auch noch kein Erbrechen. Trotzdem wurde die Relaparotomie vorgenommen und folgender Befund erhoben:

Die Schlingenschenkel sind durch vielfache Verwachsungen parallel gelagert, an den Fusspunkten abgeknickt: ausserdem findet sich noch eine leichte Drehung um die Fusspunkte und ein dünner abschnürender Strang vom Mesenterium der Schlinge zur Appendix.

Es folgen 3 Beobachtungen (s. Tabelle am Schluss, Fall 3—5) von postoperativem Obturationsileus durch Netzstränge zum Theil mit weit verbreiteter chronischer Mesenterialperitonitis: das Hinderniss war bei der nur seitlichen Abschnürung des Darmes und der guten Beschaffenheit der gering ausgeprägten Schnürfurchen leicht zu beseitigen. Bezeichnend war stets der gute, langsame Puls, die Fieberlosigkeit und das relativ leidliche Allgemeinbefinden trotz Tage langen Erbrechens.

Die nächsten 2 Fälle (6. u. 7. Tabelle) betreffen postoperative Stenosen, und zwar der eine ausserdem mit Verwachsungen der Darmschlingen untereinander. In beiden Fällen ist wohl die erste Operation mit an dem Zustandekommen der

späteren Störungen schuld; einmal begnügte man sich mit dem Leistenbruchschnitt und der Resection des Netztumors, das zweite Mal wurde ausserhalb eine anscheinend stark mitgenommene Schnürfurche reponirt und die Wunde durch Tamponade geschlossen. Besonders interessant ist der 2. Fall, der einen jungen kräftigen

Fig. 7.

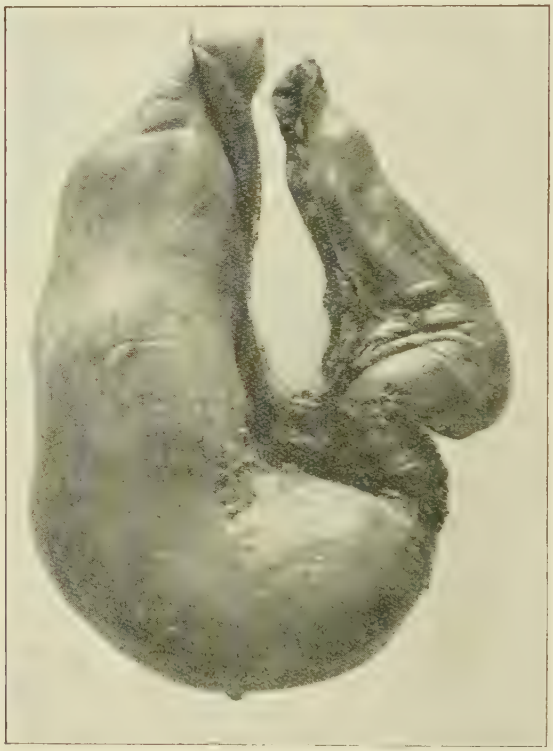

Mann betrifft. Das zuführende Darmrohr hat bei ihm (s. Photogr.) colossale Dimensionen von der Grösse eines Magens angenommen, die Musculatur ist auf das 3—4 fache verdickt. Sehr auffallend ist die versuchte Selbsthilfe der Natur durch Schaffung einer zweiten Communication neben der Stenose, eine Eigenthümlichkeit, die in ähnlicher Weise auch von Borszeky[1]) mitgetheilt worden ist.

[1]) Borszeky, Beiträge zur klinischen Chirurgie. Bd. 54. Heft 2.

Den Schluss bildet ein Landstreicher und Potator (No. 8), bei dem der Wundverlauf und die Asepsis bei den vorausgegangenen Radicaloperationen der Leistenhernie durch Delirium tremens beeinträchtigt war. Bei der 3. Operation fand sich ein grosser Abscess im Mesenterium des Dünndarms, so dass 2,40 m resecirt werden mussten. Ob die Thrombose der Vena mesent. sup. und der Vena portae, die den Exitus schliesslich veranlasste, schon bei der 3. Operation bestand oder sich erst nachher entwickelt hat, war nicht festzustellen.

Bemerken möchte ich noch über die Wahl des Schnittes bei der 2. Operation, dass man häufig zur völligen Klarstellung der Verhältnisse mit Vortheil den Mittelschnitt wählt, um keine Adhäsionen, Verwachsungen und dergl. zu übersehen. Ist die Darmschlinge suspect, so soll man sie lieber reseciren oder durch Anastomose umgehen, denn bei der Herauslagerung entsteht häufig ja doch eine Perforation in Folge des ungleichmässigen Druckes und der ungünstigeren Abflussbedingungen; ausserdem bringt die Nachoperation weitere Gefahr. Ebenso wenig scheint mir ein Verfahren empfehlenswerth, wie es z. B. Hall anwendet, nämlich die verdächtige Darmschlinge mit Jodoformgaze zu umwickeln und zu reponiren, da die Gefahr der Perforation dann wächst und für Verklebungen die Bedingungen noch günstiger sind.

Ich lasse noch eine tabellarische Zusammenstellung der hier besprochenen 8 Fälle von postoperativem Ileus nach Herniotomie folgen, welche die wesentlichsten Daten in übersichtlicher Weise bringt:

Zahl	Alter Jahre	Geschlecht	1. Krankheit	1. Operation	Zwischenzeit	2. Operation	Ausgang
1.	60	Männl.	Leistenhernie, im inneren Leistenring eingeklemmt.	Modific. Radicaloperation.	13 Tage	Mittelschnitt. Resection von 60 bis 70 cm Dünndarm.	† (Pneumonie, Peritonitis).
2.	21	„	Hern. ing. incarc. dextra.	Radicaloperation.	3 Wochen	Mittelschnitt. Verklebte Schlinge resecirt. Naht von End zu End.	Heilung.
3.	57	„	Hern. ing. incarc. dextra.	Radicaloperation.	3 Jahre	Eröffnung des alten Schnittes. Netzstrang entfernt.	Heilung.

Zahl	Alter Jahre	Geschlecht	1. Krankheit	1. Operation	Zwischenzeit	2. Operation	Ausgang
4.	43	„	Hern. ing. incarc. dextra.	Radicaloperation.	9 Jahre	Mittelschnitt. Netzstrang, chron. Mesenterialperitonitis.	Heilung,
5.	48	Weibl.	Eingeklemmte Nabelhernie.	Vernähung d. Bruchpforte.	8—10 J.	Netzstrang. Verwachsungen.	Heilung.
6.	51	„	En bloc rep. l. Schenkelh.	Doppelseitige Herniotomie. Netztumor resecirt.	6½ Monat	Mittelschnitt. Netzstrang, ringförmige Stenose.	Heilung.
7.	20	Männl.	Hern. ing. incarc. sin.	Tamponade nach Reposition.	1¼ Jahr	Alter Schnitt eröffn. Hochgradige Stenose und Erweiterung, neugebildete Communicat. Resection. Naht von End zu End.	Heilung.
8.	50	„	Irreponible r. Leistenhernie	Radicaloperation.	2½ Monat	Mittelschnitt. Abscess im Mesenter. des Dünndarms: 2,40 m resecirt. Naht von End zu End.	† (Thrombose d Vena mesen super. u. d Vena porta

Ueber Netztumoren als Folge von Hernien siehe unter I. C.

Volvulus.

7 mal kam Ileus durch Volvulus des Darmes zur Beobachtung und zwar 1 mal des unteren Ileums bis ans Cöcum, 1 mal des unteren Ileumendes, des Cöcums, Col. ascend. und transvers. zur Hälfte, 5 mal der Flexura sigm. Reine Fälle von Dünndarmvolvulus sind demnach nicht zur Operation gekommen.

Im 1. Fall hat das 4 Tage alte Kind überhaupt nie eine normale Stuhlentleerung gehabt; wodurch aber der Volvulus entstanden ist, war nicht festzustellen. Höchstwahrscheinlich ist er intra partum erfolgt: diesem Zeitraume von 4 Tagen entsprachen auch die Veränderungen am Darm. Besondere Anomalien des Mesenteriums oder dergl. konnten auch bei der Section nicht festgestellt werden. Der Exitus erfolgte an Peritonitis, ausgehend von einer Perforation des Dünndarms oberhalb der gedrehten Parthie.

Beim 2. Falle lag offenbar eine angeborene Anomalie vor, indem Cöcum, Col. ascend. und besonders die Flexura hepat. eine

hochgradige Beweglichkeit zeigte. Von der rechten Flexur ist der Volvulus auch wohl ausgegangen; hier bestand eine Schlinge entsprechend den sonst besonders an der Flex. sigm. beobachteten. Diese Schlinge hat sich zuerst gedreht und dann Cöcum mit unterem Ileumende sowie Col. ascend. und einen Theil des Col. transv. nach sich gezogen.

Die Entstehung des Volvulus der Flexura sigm. setzt, wie beim Capitel der chronischen Stenose an dieser Stelle näher ausgeführt worden ist, eine durch Anlage bedingte V- oder U-förmige Schlinge voraus. In dieser Schlinge kommt es zu Stauungen, Compression der abführenden durch das zuführende Rohr bei Füllungszuständen des Letzteren und dadurch zu entzündlichen Erscheinungen, die secundär wieder zu chronischer Mesenterialperitonitis und Schrumpfung der Mesoflexur und zu Näheraneinanderlagerung der Schenkel eventl. mit Abknickung führt. Eine so veränderte Schlinge kann dann leicht zum Volvulus Anlass geben. Dabei ist die Flexur an der Spitze frei; günstiger für den Volvulus sind die Verhältnisse noch, wenn der Schlingenscheitel durch entzündliche Processe wie Appendicitis ausserdem fixirt ist, so dass der abführende Schenkel gespannt wird, nicht ausweichen kann und nun die Achse der Drehung für den zuführenden bildet. Vorbedingung ist, wie erwähnt, wohl immer eine abnorm lange Schlinge; einen Beweis dafür bildet auch der Fall des 14 jährigen Jungen (No. 3), bei dem auch der ganze übrige Darm anomale Grösse und Wanddicke besass und an das Bild der Hirschsprung'schen Krankheit erinnerte.

Die übrigen 5 Fälle betreffen ebenfalls männliche Individuen von 35, 42, 53, 62 und 72 Jahren. 4 mal (bei dem vorletzten Patienten war eine Anamnese nicht mehr zu erhalten) war die Erkrankung acut während besonders schwerer Arbeit entstanden, so dass der körperlichen Anstrengung, der Bauchpresse etc. eine auslösende Rolle zugesprochen werden muss. In No. 4 und 5 war schon früher je ein Anfall vorausgegangen, der aber spontan nach einiger Zeit (einmal nach 6 Tagen) zurückging.

Fieber bestand nur bei No. 3 und 7, der bereits vorhandenen Peritonitis entsprechend, sonst war die Temperatur normal, der Puls theilweise noch auffallend gut trotz langer Dauer der Erkrankung. In der Mehrzahl war das Wahl'sche Zeichen, isolirte

starke Blähung der betreffenden Darmschlingen trotz allgemeiner beträchtlicher Auftreibung noch sehr deutlich, so dass man dadurch auf die Diagnose hingewiesen wurde. Peristaltische Bewegungen wurden nicht gesehen, wohl aber Spritzgeräusche zuweilen gehört. Trotz der 6tägigen Dauer war bei No. 5 der Magen absolut leer, und auch bei den anderen Patienten wurde Erbrechen vermisst, wenn es nicht durch Peritonitis ausgelöst war.

Durch Wassereinlauf vom Rectum aus konnte der Process in den betreffenden Fällen auf die Flexura sigmoidea localisirt werden.

Die Drehung betrug 2mal 180°, 2mal 360°, 2mal $3 \times 180°$, und war 5mal im Sinne des Uhrzeigers, 1mal entgegengesetzt erfolgt.

Die Operation bestand in No. 4, veranlasst durch den Allgemeinzustand des Patienten in einfacher Rückdrehung der Schlinge und Lösung der Verwachsungen und Stränge in der Mesoflexur mit folgender Darmentleerung vom Rectum aus. In No. 5 liess die colossale Länge der Schenkel (je 48 cm) und die bestehende Lähmung der Darmwand eine dauernde Functionsunfähigkeit befürchten, so dass nach Lösung der Verwachsungen eine Enteroanastomose an den Fusspunkten vorgenommen wurde und zwar dem Darminhalt an der Stelle entsprechend in einer Ausdehnung von 10 cm. Besonders interessant ist dieser Fall auch dadurch, dass bei der Autopsie 3 Monate später (Tod an Herzschwäche nach Gesichtserysipel) die Schlingen sich vollkommen zurückgebildet hatten — von 48 : 15 cm — und die vorher lederartige Darmwand wieder völlig normales Aussehen zeigte.

Die vollkommen gangränösen Flexuren bei No. 6 und 7 wurden resecirt und die Darmenden in die Wunde eingenäht; trotz colossaler Ausdehnung des Darmes war eine Perforation der zunderartigen Wand nicht erfolgt.

Die Mortalität ist hoch: 5 von 7, d. i. 71,4 pCt., wird aber durch das verspätete Eintreffen der Patienten und die schon bestehende Peritonitis hinreichend erklärt. Wo Peritonitis nicht bestand, wurde Heilung erzielt.

Invagination.

Unter den 11 Fällen von Ileus durch Invagination befinden sich 2, in denen die Einscheidung im Dünndarm durch Tumoren veranlasst wurde; einmal durch einen Schleimhautpolypen, das andere Mal durch ein subseröses Lipom.

Entsprechend der Grösse des Tumors bestanden nur in dem 1. Falle schon längere Zeit geringe Passagestörungen, offenbar durch die Obturation durch die Geschwulst als solche allein bedingt; der eigentliche Ileus aber setzte beide Male acut ein. Während im ersten Falle die Desinvagination unmöglich und die Resection der gesammten Partie nothwendig war, gelang sie im 2. leicht. Beide Kranke wurden geheilt.

So durchsichtig die Aetiologie und Entstehung der Invagination durch Tumoren ist, um so mehr Schwierigkeiten hat es bekanntlich bereitet, die Entstehung der Intussusception ohne solche aufzuklären. Bei Wilms z. B. ist dies Capitel sehr ausführlich behandelt, so dass ich darauf verweisen kann. Ich möchte an dieser Stelle nur auf die Arbeit von Riedel[1]) hinweisen, dem es gelang, bei einem Kinde mit dreifacher Invagination (s. No. 10 dieser Zusammenstellung) die Contraction an der Spitze des Invaginatum auch noch intra operationem festzustellen, und so den Beweis am Menschen zu erbringen für die von Nothnagel am electrisch gereizten Thierdarm gemachten Experimente.

Der 2. von Riedel dort angeführte Fall ist ätiologisch auch insofern von Wichtigkeit, als der Vater der betreffenden Patientin wohl an derselben Erkrankung gestorben war, also eine hereditäre Anomalie (mangelhafte Fixation des Cöcum und des unteren Ileumendes etc.) vorlag. In No. 3, ebenfalls einen Erwachsenen betreffend, scheint der lange bestehende Leistenbruch und die dadurch bedingten Veränderungen am Darm bei der Entstehung der Invagination eine Rolle gespielt zu haben. Ausser No. 11 betrafen dann die übrigen 5 Fälle alle Kinder (22 Wochen bis $4^1/_2$ Jahr), die ja besonders zur Intussusception neigen.

5 mal setzte der Ileus ganz acut ohne jeden Vorboten ein; einmal konnte eine Anamnese nicht erhoben werden, während 3 mal (No. 4, 9 und 10) mehr oder weniger lange Zeit vorher schon Störungen bestanden, die in Riedel's Fällen mit ziemlicher Sicherheit als richtige Anfälle von Intussusception gedeutet werden müssen. Besonders interessant ist in dieser Beziehung Fall 4, bei dem 3 Jahre lang typische derartige Anfälle bestanden, die zuletzt alle 14 Tage auftraten, und an welche die Patientin sich so gewöhnt hatte, dass sie auch beim letzten auf den ge-

[1]) Riedel, Mittheil. aus den Grenzgeb. 1904.

wöhnlichen spontanen Rückgang hoffte und so die beste Zeit für die Operation verstreichen liess.

Blutige Beimungen beim letzten Stuhl waren 6 mal vorhanden und auch in den anderen Fällen konnte aus dem wurstförmigen Tumor (in No. 10 ragte das Invaginatum aus dem Rectum heraus) die Diagnose meist vorher gestellt werden. Heftige Schmerzen wurden nie vermisst, ebenso wenig wie Erbrechen schon im Beginn der Erkrankung und Verhaltung von Stuhl und Winden sowie Tenesmen; nur bei den Kindern No. 8 und 9 bestanden wässrige Durchfälle. Beträchtlich war stets der selbst nach kurzer Zeit schon bestehende Collaps bei Fehlen von Fieber. Deutliche peristaltische Bewegungen konnten nur 3 mal constatirt werden: offenbar war meist schon Darmlähmung eingetreten.

Die Invagination war 7 mal eine ileo-coecalis, wobei die Appendix 4 mal vollkommen, 1 mal zum Theil, 2 mal garnicht mit invaginirt war; von den übrigen 2 Fällen war der eine (No. 11) eine Invag. colo-colica, der andere (No. 10) jener interessante Fall von Riedel mit 3 Intussusceptionen, einer Ileo-colica (Appendix an normaler Stelle), einer retrograden des S romanum in die Flex. lien. und das Col. transvers. und einer Einstülpung des unteren S rom. ins Rectum. Die 2. Invagination bei diesem Kinde ist zugleich die einzige retrograde, die zu verzeichnen ist; alle anderen waren absteigend.

Die operative Therapie, zu der man sich ja bei Kindern nicht leicht und erst nach erfolglosen Versuchen mit hohen Einläufen etc. entschliesst, bestand dem Befunde gemäss 6 mal in der einfachen Desinvagination, davon einmal mit Anlegung einer Fistel im Cöcum: 3 mal wurde die Resection vorgenommen, darunter 1 mal mit Einnähung der Darmenden, 2 mal mit Naht von End zu End. Die durch die Einklemmung stark veränderte Appendix wurde in 3 Fällen mit entfernt. Fast stets fanden sich neben den Erscheinungen der Hyperämie und Stauung auch fibrinös entzündliche Auflagerungen des betreffenden Invaginatum. Die desinvaginirten Darmtheile wurden durch Catgutnähte am Peritoneum parietale fixirt.

Die Mortalität ist eine sehr hohe und beträgt für alle Fälle auch No. 1 und 2 mitgerechnet, 72,7 pCt. (8 gest., 3 geheilt), wobei allerdings bei 3, 4 und 10 der Tod an Pneumonie erfolgt ist. Besonders die Kinder waren aber meist schon so elend, dass man sich überlegen konnte, ob man den Versuch einer Operation

überhaupt noch machen sollte. Auch hier wird nur möglichst frühzeitige Einlieferung Besserung bringen können.

Anschliessend daran weise ich dann noch auf den Fall von Invaginatio jejuno-jejunalis im Anschluss an Appendicitisoperation hin, der in dem betreffenden Capitel näher beschrieben werden wird.

Spastischer Ileus.

Wohl auf wenigen Gebieten des Darmverschlusses bestehen zur Zeit noch so viele offene Fragen wie auf dem des spastischen. Dies liegt an der geringen Anzahl der operativen Beobachtungen: und nur diese allein sind ja mit Sicherheit zu verwenden, da ohne Laparotomie Verwechslungen mit allerlei anderen Erkrankungen wie Obturationen, Invaginationen, Volvulus etc. immer möglich sind.

Einwandsfrei und relativ noch nicht so selten sind Beobachtungen, bei denen ein localer Reiz z. B. ein Ulcus (v. Brunn) oder Fremdkörper, z. B. Gallensteine oder Würmer, die circumscripte krampfhafte Contraction des Darmes auslöst. Hierher gehört auch die Mittheilung von v. Brunn (Chirurg. Congr. 1908), die eine tetanische Contraction des Colon transversum betrifft, die selbst noch an der Leiche bestand und durch Adhäsionen in der Umgebung ausgelöst worden sein soll. Derartige Ursachen sind vielleicht noch in manchen Fällen vorhanden, die als rein nervös angesehen worden sind, bei denen es aber bei uneröffnetem Darm einfach nicht gelang, das Geschwür oder dergl. zu erkennen.

Ein besonderes, ebenfalls besser bekanntes Capitel bildet sodann der postoperative spastische Ileus nach Laparotomien, den Franke für eine traumatische Darmneurose hält und in Analogie zu dem Stimmritzen-, Speiseröhren-, Cardia- und Pyloruskrampf stellt. Auch Heidenhain hat einen hierher gehörigen Fall veröffentlicht. (Enterospasmus nach Uterusexstirpation).

Weiterhin lässt sich verstehen, das Medicamente z. B. Physostigmin in hohen Dosen einen Spasmus der Darmmusculatur verursachen können, worauf ebenfalls Franke hingewiesen hat; ähnlich würden Spasmen bei der Bleikolik zu erklären sein.

Aber auch ohne all diese auslösenden Ursachen kann eine mehr oder weniger circumscripte dauernde Contraction des Darmes und dadurch ein Ileus bestehen, wie die Beobachtung besonders bei

Hysterischen lehren, aber auch z. B. der Fall von Ashe[1]) und von v. Brunn[2]). Doch sind gerade auf diesem Gebiete die Mittheilungen sehr spärlich. Wir verfügen nur über einen einzigen hierher gehörigen Fall: er betrifft das im vorhergehenden Capitel näher beschriebene Kind, bei dem noch in Narkose nach der Desinvagination der Contractionsring an der Spitze des Invaginatum eine Zeit lang weiter bestand, der offenbar schon vorher mehrfach aufgetreten war und 3mal zur Invagination geführt hatte. Für ein Ulcus oder dergl. fanden sich keinerlei Anhaltspunkte.

Derartige rein nervös bedingte Spasmen würden die besten Aussichten auf Heilung durch Morphium etc. geben, wie es in der Beobachtung von Barth[3]) thatsächlich der Fall war.

Im übrigen verweise ich auf das über diesen Gegenstand im 1. Abschnitte des II. Theiles dieser Arbeit Auszuführende.

Paralytischer Ileus.

Diffuse Peritonitis.

Mit Recht macht Nordmann[4]) in seiner Arbeit: „Erfahrungen über die chirurgische Behandlung der diffusen Peritonitis" darauf aufmerksam, dass die verschiedenen Statistiken über dieses Capitel nicht ohne weiteres mit einander verglichen werden können. Ist doch die Frage, welche Erkrankungen zu dieser Form der Peritonitis zu zählen sind, sehr verschieden beantwortet worden; zum Theil werden bereits Formen hierher gerechnet, bei denen z. B. eine acute Appendicitis mit allgemeinem periappendicitischen, mehr oder weniger trübem, ja eitrigem Exsudat einhergeht, zum Theil werden nur die als bakterienhaltig erwiesenen diffusen Ergüsse berücksichtigt, wie es z. B. auch Nordmann gethan hat. Selbstverständlich stellt auch die erste Art eine Peritonitis dar, doch ist ja bekannt, dass solche Reizzustände meist ohne weiteres zurückgehen, wenn die Ursache, z. B. die entzündete Appendix, entfernt wird; und wir haben besonders in letzter Zeit fast alle Appendicitiden mit allgemein-eitrigem Exsudat ohne Spülung und grössere Reinigung des

[1]) Ashe, Brit. med. Journal. 1907. März 2 (22jährige kräftigs Frau mit 17 cm langem spastisch contrahirtem Dünndarm).

[2]) v. Brunn, Chirurgen-Congress. 1908 (2 Contractionsringe im untersten Ileum).

[3]) Barth, Chirurgen-Congress. 1908.

[4]) Nordmann, Archiv f. klin. Chirurgie. 1909. Bd. 89. Heft 4; s. dort auch Literatur).

Bauches primär geschlossen, falls nur die Appendix noch nicht perforirt war oder sonst besondere Verhältnisse (Unsicherheit der Naht im infiltrirten Cöcum etc.) zur Drainage zwangen; und zwar durchweg mit gutem Erfolg, sodass wir im primären Schluss des Bauches immer kühner geworden sind, ohne davon Nachtheile gesehen zu haben. Dabei haben wir uns um den etwaigen Bakteriengehalt des Eiters meist nicht gekümmert; das Peritoneum überwindet eben sehr viel; nur in der Vereiterung der Bauchdecken, die in vereinzelten Fällen sogar jauchigen Charakter trug, documentirte sich nachträglich die Infectiosität des Exsudates. Weiter noch geht in dieser Hinsicht u. A. Stirling[1]), der bei diffuser Peritonitis überhaupt nicht mehr drainirt, sondern austupft und den Bauch dann schliesst.

Die zweite Frage, die nicht immer mit Bestimmtheit entschieden werden kann, ist die, ob wirklich die ganze Bauchhöhle afficirt ist. Wenn man wie erwünscht möglichst schonend operirt, wird die Entscheidung meist nicht möglich sein.

In Folgendem sollen nur die Fälle von Peritonitis berücksichtigt werden, in denen einerseits der wirklich diffuse Charakter der Erkrankung festgestellt wurde, anderseits aber es sich um eine Perforationsperitonitis handelte, also eine Mischinfection vorlag. Eine Ausnahme hiervon bilden die von den weiblichen Genitalien ausgehenden Bauchfellentzündungen, sowie die „Peritonitis kleiner Mädchen", die gesondert beschrieben werden soll.

Aus diesen Vorbedingungen: diffuser Charakter und Perforation ergiebt sich ohne weiteres, dass die angezogenen Fälle durchweg sehr schwer und prognostisch ungünstiger sich darstellen, wie aus der folgenden Tabelle ersichtlich ist:

Zahl	Ursache d. diffusen Peritonitis	Mortalität
53	Appendicitis	33 = 62 pCt.
7	Perfor. Magenulcus . .	3 = 42 „
6	Gallenblasengangrän .	4 = 66⅔ „
2	Perf. Typhusgeschwüre	2 = 100 „
1	Magenschuss	1 = 100 „
6	Darmverletzungen . .	5 = 83 „
1	Uterusperforation . .	1 = 100 „
1	Corp. alien. adipos. .	1 = 100 „
77		50 = 64,9 pCt.

[1]) Ref. Centralbl. f. Chir. 1908. S. 1299.

Es sind abgesehen von der von den weiblichen Genitalien ausgehenden Gruppe, 77 Fälle von Perforationsperitonitis, die in den letzten 10 Jahren hier beobachtet wurden; und zwar sind nur die berücksichtigt, die primär als diffuse zur Operation kamen, nicht die, bei denen erst post operationem die Bauchfellentzündung progredient resp. diffus wurde. Sie vertheilen sich in folgender Weise: die grösste Zahl nehmen auch hier die Appendicitiden mit 53 Fällen ein; es folgen 7 Magenperforationen, 6 Peritonitiden von Gallenblasen ausgehend, 1 Magen- und 6 Darmverletzungen, 1 Uterusperforation, 2 perforirte Typhusgeschwüre und 1 Peritonitis in Folge abgedrehter frei im Bauche liegender Appendix epiploica der Flexura sigmoidea. Die betreffenden Krankengeschichtsdaten lasse ich am Schlusse der einzelnen Abtheilungen auszugsweise folgen.

Diffuse Perforationsperitonitis nach Appendicitis.

Von den hier behandelten 53 Patienten mit Perforationsperitonitis nach Appendicitis gingen 33 zu Grunde, d. i. 62 pCt.: diese Zahl ist erschreckend hoch, doch ist die Erklärung dafür leicht. Unter 2002 in den Jahren 1901—1909 (Sommer) operirten Appendicitiden waren nur 53, d. i. 2,6 pCt. diffuse Peritonitiden, ein schönes Zeichen für die hier ziemlich allgemein anerkannte Berechtigung der Frühoperation, aber auch ein Beweis dafür, dass in der That nur die allerschwersten Fälle perforativer Peritonitis hier angezogen und mit ganz verschwindenden Ausnahmen (2) alle Fälle operirt worden sind. Zu diesem Entschlusse sind wir gedrängt worden dadurch, dass wir einige, wenn auch wenige Male anscheinend völlig hoffnungslose Kranke durch die Operation doch noch geheilt haben (z. B. No. 36). Würden alle Fälle mit allgemeinem periappendicitischen Exsudat, darunter die, bei denen sich Bakterien gefunden hätten, mit gerechnet sein, so wären auch die Resultate ganz andere, günstigere. Aber hier sollten ja nur die perforativen Berücksichtigung finden. Unter dem Material der Frankfurter Klinik aus den Jahren 1900 bis März 1909 finden sich 256 Blinddarmperitonitiden. Der Unterschied gegen die bei uns in derselben Zeit beobachteten 53 Fälle kann wohl kaum durch den verschiedenen Termin der Einlieferung, sondern muss vor Allem durch eine abweichende Bewerthung der Fälle er-

klärt werden; daher dann auch die so viel geringere Mortalität Noetzel's.

Dem Lebensalter und Geschlecht nach stellen sich die 53 Fälle folgendermaassen:

Alter	Männlich	Weiblich	Summe	Mortalität
3— 5 Jahre . .	0	4 davon † 3	4 davon † 3	75,0 pCt.
6—10 „ . .	6 davon † 4	3 „ „ 1	9 „ „ 5	55,5 „
11—15 „ . .	14 „ „ 8	2 „ „ 0	16 „ „ 8	50,0 „
16—20 „ . .	9 „ „ 7	4 „ „ 3	13 „ „ 10	76,9 „
21—30 „ . .	3 „ „ 1	2 „ „ 1	5 „ „ 2	40,0 „
31—40 „ . .	2 „ „ 2	1 „ „ 0	3 „ „ 2	66,6 „
41—50 „ . .	3 „ „ 3	0 „ „ 0	3 „ „ 3	100,0 „
Summe . .	37 davon † 24	16 davon † 8	53 davon † 33	62,0 pCt.

Demnach sind die männlichen Individuen in mehr als $^2/_3$ der Fälle betroffen: 37 gegenüber 16 weiblichen. Dem Lebensalter nach fallen die meisten Beobachtungen auf die Jahre 11—20, und zwar 29. Die Mortalität ist aus der Tabelle zu ersehen. Nach dem Termin des Durchbruches in die freie Bauchhöhle gerechnet (als Zeit des Durchbruchs wurde die letzte acute Verschlimmerung angenommen, die Fälle mit unsicheren Angaben sind weggelassen) stellt sich die Sterblichkeit folgendermaassen:

Perforation ist erfolgt vor:	Anzahl d. Pat.	Mortalität
1 Tag	15	8 = 53,3 pCt.
2 Tagen	14	8 = 57,1 „
3 „	8	5 = 62,2 „
4 „	3	3 = 100,0 „
5 und mehr Tagen	3	3 = 100,0 „

Zu bemerken ist noch, dass sämmtliche Patienten mehr als 3 Tage im Ganzen krank waren, dem gewöhnlichen Verlauf der gangränösen Appendicitis entspechend; genaue Angaben waren nicht immer zu erlangen (s. Zusammenstellung am Schluss), da die Patienten, besonders der Landbevölkerung, oft noch Tage lang unter Beschwerden ihre Arbeit verrichtet hatten. Aus den obigen Zahlen ergiebt sich ohne Weiteres, dass die Prognose sich mit jedem Tage, ja jeder Stunde nach der Perforation verschlechtert.

Das Bestreben muss also sein, die Patienten vor der Perforation zur Operation zu bekommen. Und das ist in Jena zum grössten Theil erreicht; beträgt doch die Mortalität aller operirter Appendicitisfälle der hiesigen Klinik nach der Zusammenstellung von Riedel[1]) für das Jahr 1907 nur 2,9 pCt. für die Erwachsenen, denen allerdings 13 pCt. für die Kinder gegenüber stehen. Im Jahre 1908 betrug die Gesammtmortalität aller Fälle, die Kinder eingeschlossen, 4,5 pCt.; 1909 (bis zum Herbst) nur 3,3 pCt.

Aus der Anamnese ergiebt sich gewöhnlich einwandsfrei, was für eine Form der Peritonitis vorliegt, entweder die acute Perforation der gangränösen Appendix in die freie Bauchhöhle oder aber der nachträgliche Durchbruch eines älteren Perforationsabscesses in den übrigen Peritonealraum: die Gefahren beider Formen sind annähernd gleich gross. In der überwiegenden Mehrzahl handelt es sich um Fälle der ersten Art: am Ende des dritten Tages tritt meist nach anscheinender Besserung am zweiten der schwere Zustand ein, der die Patienten in die Klinik treibt: und zwar sind es meist diejenigen Fälle mit Lage der Appendix medial vor dem Promontorium und nach dem kleinen Becken zu, in denen die rettenden Netzverklebungen fehlen. Besonders bei Kindern kann die Perforation anscheinend den Beginn der Erkrankung überhaupt bilden, da die localisirte Appendicitis übersehen wurde oder schmerzlos verlief. Eine ganze Reihe der Fälle sind Recidivappendicitiden, bei denen die Peritonitis also auf Rechnung der conservativen Behandlung zu schreiben ist.

Im Allgemeinen ist ja das Krankheitsgefühl und die Erscheinungen so schwer, dass die Patienten unter den heftigsten Schmerzen und im Zustande hochgradiger Prostration in die Klinik gebracht werden; vereinzelt jedoch kamen die Kranken noch zu Fuss mit nur geringen Klagen, ohne dass es sich dabei etwa um terminale Euphorie gehandelt haben könnte. Die Empfindlichkeit und Beeinflussung des allgemeinen Kräftezustandes ist offenbar auch dabei sehr verschieden. Gerade dieses allgemeine Wohlbefinden und das damit zusammenhängende relativ leidliche Aussehen aber ist es, das in vielen Fällen prognostisch zu verwerthen ist; so wurde auch der oben angeführte Patient geheilt.

[1]) Riedel, Münch. med. Wochenschr. 1907. No. 48.

Die Temperatur schwankt in weitem Maasse und ist prognostisch kaum zu verwerthen, abgesehen von aussichtslosen Fällen mit subnormalem Befund. Maassgebend für das Fieber scheint die Art der Infection zu sein; ausserdem steigt die Temperatur wohl in der ersten Zeit nach erfolgter Perforation gewöhnlich beträchtlich an, um vom 2. Tage ca. ab meist nicht mehr 39° zu erreichen; am häufigsten wurden Zahlen von 38,3 bis 38,5 beobachtet.

Von grösster Bedeutung ist naturgemäss die Beschaffenheit des Pulses, der für die Beurtheilung des Falles meist ausschlaggebend ist. Seine Frequenz beträgt zwischen 120 bis 140; nur selten wurden Zahlen von 80 beobachtet trotz baldigen letalen Ausganges.

Sehr wichtig ist dann, besonders differentialdiagnostisch, die Beschaffenheit der Zunge, die stets durch ihre Belegtheit und Trockenheit die schwere Abdominalerkrankung anzeigt. Ich komme auf diesen Punkt später noch zurück.

Aus der Anamnese wird man, soweit es sich um Patienten handelt, die Auskunft geben können, meistens auf das ursächliche Leiden zu schliessen in der Lage sein. Auch später bei diffuser Peritonitis findet sich oft doch noch ein geringer Unterschied in der Druckempfindlichkeit mit Bevorzugung der Blinddarmgegend. Stets war die Bauchdeckenspannung neben der diffusen Schmerzhaftigkeit als sicherstes Zeichen der Peritonitis zu constatiren; und zwar ist die brettharte Beschaffenheit und Einziehung des Bauches meist, entsprechend dem Befunde bei perforirtem Magenulcus, im Beginn der Erkrankung zu finden; später treibt sich dann der Darm langsam auf, die Muskeln werden gedehnt und ihre Spannung tritt nicht mehr so hervor.

Der Leukocytenzählung scheint nach den neueren Untersuchungen nur differentialdiagnostisch einiger Werth zuzuschreiben zu sein; auch in dieser Beziehung aber lässt sie noch oft im Stich. Nach Sonnenburg und Federmann soll bei schweren klinischen Symptomen eine hohe Leukocytenzahl eine günstige, eine niedrige eine schlechte Prognose geben; nach Boswell soll das Fehlen der eosinophilen Zellen ein ungünstiges prognostisches Zeichen sein. Dem primären Leiden entsprechend findet sich nach Meyer[1]) bei typhöser Perforationsperitonitis unverändert eine Leukopenie.

---

[1]) Meyer, Münch. med. Wochenschrift. 1909. No. 30.

Die Vorbereitungen zur Operation bestehen meist in Magenausheberung; der Vortheil ist in vieler Beziehung gross: Verhütung der Aspirationsgefahr während und nach der Narkose, Herabsetzung der allgemeinen Spannung und dadurch bedingte bessere Athmung etc. Besonders gut hat sich in einigen Fällen das Liegenlassen des Magenschlauches während der ganzen Operation bewährt; immer und immer wieder entleert sich Flüssigkeit und Gas, welches allmählich vom Darm her in den Magen zurückströmt. Das Einführen der Magensonde ist meist nicht so unangenehm, als man annimmt, besonders wenn durch vorherige Morphiuminjection die Reflexerregbarkeit herabgesetzt ist. Die Einführung des Rohres kann sonst auch während der Narkose erfolgen, doch ist dann Vorsicht geboten, um Aspirationen von Mageninhalt zu vermeiden: bei Tieflagerung des Kopfes wird dies wohl stets möglich sein.

Als Narkoticum ist im Allgemeinen Chloroform, manchmal mit Aether, selten Aether allein, verwendet worden. Die Gefahren des Chloroforms für das Herz sind bekannt: fraglich ist nur, ob die Schädigung der meist schon afficirten Lunge durch den Aether nicht doch noch grösser ist, besonders was die Anwendung bei Männern betrifft; unsere Erfahrungen stehen auf diesem Gebiete in einem gewissen Gegensatz zu manchen an anderen Orten gemachten. Den Versuch unter Localanästhesie derartige grosse Eingriffe vorzunehmen, haben wir um den schon so bemitleidenswerthen Patienten die damit doch verbundenen sehr grossen Schmerzen (z. B. beim Zug am Mesenterium etc.) zu ersparen, definitiv aufgegeben und lediglich für die kleineren Eingriffe, secundäre Enterostomie etc. reservirt: zu diesen Operationen genügt oft auch ein Rausch mit wenigen Tropfen Chloroform oder Aether, der eine allgemeine Schädigung wohl kaum mit sich bringt. An dieser Stelle möchte ich dann nebenbei noch eine kurze Bemerkung über die Sensibilität der Bauchhöhle einfügen. Die von Kast und Meltzer bei Thieren gefundene und auch von anderer Seite bestätigte Schmerzempfindlichkeit nämlich scheint uns keineswegs in demselben Maasse beim Menschen vorhanden zu sein. Denn wir verfügen über einwandsfreie Fälle, bei denen nach Eröffnung des Abdomens unter Chloroformrausch ohne die geringste Spur von Cocain oder dergleichen ausgedehnte Eingriffe am Magen und Darm (Gastroenterostomien und Enteroanastomosen) ausgeführt wurden, ohne dass

die Patienten ausser beim Zug am Mesenterium und Peritoneum parietale die geringsten Schmerzen gehabt hätten; auch von den Nadelstichen durch den Magen und Darm sowie von der Eröffnung dieser Organe fühlten sie absolut nichts, wie sie selbst auf Befragen angaben.

Bei einigermaassen gesicherter Diagnose der Appendicitis ist fast durchweg zunächst mittelst rechtsseitigen, grösser als bei uncomplicirter Blinddarmentzündung angelegten Kreuzschnittes die Ursache der Peritonitis aufgesucht und mit verschwindenden Ausnahmen der Wurmfortsatz entfernt worden. Diese Ausnahmen betreffen einige wenige Fälle, bei denen der gesammte Darm mit Fibrin dermaassen bedeckt war, dass man in der That Dünn- und Dickdarm nicht von einander unterscheiden konnte, und eine Klarstellung multiple Darmverletzungen nach sich gezogen haben würde. Wenn aber irgend angängig muss die Appendix entfernt werden, um die Quelle der Eiterung zu beseitigen, die Dauer der Heilung abzukürzen und neue Schübe der Entzündung während der Reconvalescenz zu verhüten.

Selbst wenn der Inhalt der Bauchhöhle in der Umgebung des Wurmfortsatzes kothig roch, das Exsudat von oben oder von links her aber noch nicht stinkend war, haben wir zu Zeiten von der allgemeinen Ausspülung des Bauches mit Kochsalzlösung abgesehen, um nicht eine Verbreitung der Mikroorganismen in vielleicht doch noch weniger inficirte Gebiete zu unterstützen. Im Allgemeinen aber wurde an den rechtsseitigen Kreuzschnitt mit Austupfen der stinkenden Massen sofort der linksseitige angeschlossen, und wenn sich das Exsudat als dem rechtsseitigen gleich erwies, die Spülung von links her vorgenommen und systematisch durchgeführt, wobei ein in das kleine Becken von rechts her eingeführtes, dickes Gummidrain den Abfluss ausserordentlich erleichtert. Dieses Drainrohr wird nur mit einer gewebten Gazeschicht umwickelt, die wegen ihrer dünnen Lage zu Verklebungen weniger Anlass giebt, andererseits aber verhütet, dass sich die Darmwand in die Löcher des Drains hineinlegen und so den Abfluss verhindern kann; Schädigungen des Darms, Decubitus, Kothfisteln wurden dann vermieden. Vereinzelt wurde auch durch das Rectum drainirt, weitere Tamponade der Bauchhöhle aber nicht angewendet. Die tiefe Drainage von links her haben wir aufgegeben, da die Gefahr der Com-

pression des Colon descendens den Vortheil des Abflusses auf dieser Seite überwiegt.

Nur in verzweifelten Fällen wurde noch ein Mittelschnitt hinzugefügt, besonders wenn es galt den Darm leer zu machen. Der Eingriff wird dadurch wesentlich verlängert und auch schwerer, manchmal aber ist er nicht zu vermeiden; dann ist Schnelligkeit besonders angebracht und Drainage des kleinen Beckens durch den untersten Wundwinkel empfehlenswerth. Ein weiterer Lumbalschnitt rechts wurde dann ausgeführt, wenn die Lage des Jaucheherdes nur so eine gute directe Drainage desselben zu ermöglichen schien. Der Rest des Kochsalzes wird in der Bauchhöhle belassen und fliesst zum Theil gewöhnlich bald durch die Drains ab. Es folgt dann der Schluss des Bauches bis auf die Röhren, wobei sich ein nachträgliches Aufplatzen der Wunde an den Kreuzschnitten durch in die Muskulatur eingenähte Längstampons, am Mittelschnitt durch durchgreifende Zwirn- und extraperitoneale Drahtnähte, und zwar in Form der Bleiplattennaht zur Vermeidung des Durchschneidens, mit Erfolg verhindern lässt.

Ueber die Frage, ob mit trockener Behandlung (Austupfen) oder mit Kochsalzspülungen bei der diffusen Peritonitis bessere Resultate zu erzielen seien, sind wir nicht in der Lage zu berichten, da fast alle unsere Fälle, auch schon die aus den Jahren 1902 etc., mit Spülung behandelt worden sind, bei der wir auch verbleiben werden in Uebereinstimmung mit den Ausführungen von Noetzel[1]). Die Gegenüberstellung der Resultate der trockenen Methode (Gulecke[2]) und der feuchten ergeben aber keinen so bedeutenden Unterschied, dass man dadurch mit absoluter Nothwendigkeit auf die eine oder andere hingedrängt würde. Nach der theilweisen Entfernung der Eitererreger, und eine solche wird ja auch bei der Kochsalzspülung nur erreicht werden können, kommt es dann eben in der Hauptsache auf die Widerstandskraft des Gesammtorganismus an, und ihr ist die Hauptrolle zuzuschreiben.

Die Entleerung des Darmes ist häufig schon der Repositionsmöglichkeit halber nothwendig, da die reflektorisch brettharte Spannung der Bauchmuskeln auch in der Narkose nicht aufhört; dann

[1]) Noetzel, Chirurgen-Congress. 1909.
[2]) z. B. Gulecke, Beitr. z. klin. Chir. Bd. 60 und Sprengel, Chirurgen-Congress. 1909.

aber auch ist sie von der grössten Wichtigkeit durch das Fortschaffen des zersetzten, toxisch wirkenden Inhalts, der Entspannung des Zwerchfells, Vertiefung der Athmung und Verbesserung des Kreislaufes. Das rückläufige Einströmen von Darminhalt in den Magen wird so vermindert und die Patienten haben nach der Operation wenigstens einige Zeit, manchmal dauernd Ruhe. Das Ausstreichen des Darmes geschieht möglichst schonend in zwei bis drei Portionen zwischen zwei Fingern der mit Gummihandschuh bedeckten Hand, wobei der Darm möglichst in der Bauchhöhle bleibt und die ausgestreifte Partie sofort wieder reponirt wird um längere Abkühlung zu vermeiden. Aspiration des Darminhaltes durch Potain (Klapp), Wasserstrahlpumpe (Payr), Aspirationsspritze (Heile) haben wir nicht vorgenommen. Scheint der Darm zu stark geschädigt und die Peritonitis weit vorgeschritten, so wird das Cöcum (Einmündungsstelle der Appendix) in den rechten Kreuzschnitt eingenäht, auf die Drainage hier verzichtet und nur durch den Mittelschnitt abgeleitet.

Neuerdings ist von Heile[1]) der Vorschlag gemacht worden am Ende der Operation 50 bis 100 ccm vorgewärmten Ricinusöles direct in den Darm zu spritzen; dadurch soll die Peristaltik in hervorragender Weise angeregt werden. Eigene Erfahrung haben wir darüber noch nicht.

Die schon vor und während der Operation begonnene Tonisirung des Herzens haben wir nachträglich fortgesetzt und zwar durch zweistündige Coffeininjectionen (0,1 pro dosi) ev. mit Extradosen von Kampfer oder auch von Digalen, das in seiner vorzüglichen Wirkung nicht genug gerühmt werden kann; wir geben es gewöhnlich subcutan Cubikcentimeterweise in Stammlösung (0,3 mg).

Die Nachbehandlung besteht in der Hauptsache in Kochsalzeinläufen per rectum stündlich 200—300 ccm, nachts zweistündlich, lauwarm. Von allen angewandten Mitteln scheint auch uns dies das Beste zu sein, sowohl was die allgemein tonisirende als auch die Darmthätigkeit anregende Wirkung betrifft. Von der tropfenweisen, dauernden Irrigation (Wernitz, Katzenstein) haben wir wegen der grossen Unbequemlichkeit für die Patienten und wegen des oft mangelhaften Functionirens des Apparates, der

[1]) Heile, Centralbl. f. Chirurgie. 1909. No. 31.

Durchnässung der Betten etc. wieder abgesehen. Trotz dieser kleinen Einläufe wurden dann noch systematisch 2 bis 3 mal am Tage langdauernde hohe Spülungen des Darmes vorgenommen; und zwar möglichst bis Dünndarminhalt erzielt wurde. Wenn auch durch kaltes Wasser die Peristaltik häufig besser angeregt wird, so muss man doch eine stärkere Abkühlung der Patienten vermeiden, lieber lauwarmes Wasser wählen und nur vielleicht ab und zu einmal kälter spülen. Selbst wenn der momentane Erfolg gering ist, so wird kurze Zeit darauf oft überraschend viel Darminhalt spontan entleert. So lange die Peristaltik nicht functionirt, wird ebenso regelmässig der Magen mit Sonde entleert, sonst aber den Patienten neben Mundspülungen kleine Mengen entsprechender Flüssigkeit auch per os gestattet, da das Durstgefühl ja geradezu unerträglich ist. Die Wahl der Temperatur der Getränke haben wir den individuellen Wünschen überlassen; ebenso die Entscheidung, ob Eisbeutel oder Thermophor anzuwenden war. Uebereinstimmend mit den Beobachtungen von Danielsen haben auch wir besonders bei den leichteren Fällen bei Application von Wärme subjectives Wohlbefinden und Anregung der Peristaltik gesehen; grundlegende Unterschiede aber nicht beobachtet. Oft ist den Patienten jeglicher Druck so lästig, dass sie auf die Entfernung aller derartiger Mittel dringen oder sie selbst consequent fortnehmen. Von den sonst empfohlenen Mitteln zur Anregung der Peristaltik wurde häufig das Physostigmin versucht, aber fast durchweg, wenigstens bei den schwereren Formen, mit negativem Erfolg. Intravenöse Kochsalzadrenalininjectionen, zu denen man auch Digalen setzen kann, heben meist nur vorübergehend das Allgemeinbefinden und die Herzkraft, dann allerdings oft in überraschendem Maasse. Im Allgemeinen aber haben wir den Eindruck gewonnen, dass die schwereren Intoxicationen dadurch nicht entscheidend günstig beeinflusst werden können, und haben dies Mittel mehr für schwere Collapse durch Blutungen etc. reservirt. Aehnlich spricht sich auch Heinecke[1]) nach den Erfahrungen der Leipziger chirurgischen Klinik aus. Dagegen ist besonders bei hochgradiger Unruhe, Delirien etc. das Morphium oft von erstaunlicher Wirkung; die Herzkraft hebt sich und bleibt zuweilen dauernd gut. Ungünstige Beeinflussung der Peristaltik ist davon nicht zu fürchten.

[1]) Heinecke, Chirurgen-Congress. 1909.

Besonders bemerkenswerth ist noch ein Fall, der einen Bluter betrifft. Der Verfall des Patienten war ein äusserst rapider, da hier zu der Peritonitis eine abundante Blutung hinzu kam, der der Kranke in kürzester Zeit erlag. Die Frühoperation war wegen der Blutungsgefahr abgelehnt worden.

Diffuse Peritonitis durch Magenperforation.

Die Zahl der zur Operation gekommenen Peritonitiden in Folge von Perforation von Magengeschwüren ist nur klein und beträgt 7.

No.	Alter		Anamnese	Dauer der Perforat.	Temp. Puls	Sitz des Ulcus	Therapie	Ausgang
	männl.	weibl.						
1. (K. R.)	37 J.	—	1¼ Jahr magenleidend, Blutbrechen.	10 Stund.	38,8 120	Pylorustheil.	Uebernähung, Deckung mit Netz. Gastroenterostomie. Spülung. Drainage lumbal rechts u. links.	† nach vier Wochen (Pneumonie).
2. (K. B.)	70 J.	—	Jahre lang magenleidend.	12 Stund.	37,7 110	Kleine Curvatur.	Excision. Naht. Austupfen. Keine Drainage.	Heilung.
3. (O. S.)	17 J.	—	Keinerlei Vorboten.	15 Stund.	39 112	Fundus (grosse Curvatur).	Excision. Naht. Spülung. Keine Drainage.	Heilung.
4. (A. Sch).	—	22 J.	2 Jahre magenleidend.	30 Stund. (8 Tage in Verwachsung.)	37,6 120	Kleine Curvatur.	Excision. Naht. Gastroenterostomie und Enteroanastomose. Austupfen. Drainage des primären Abscesses.	Heilung.
5. (H. G.)	53 J.	—	2 Jahre magenleidend.	30 Stund.	38,5 136	Fundus (grosse Curvatur.)	Excision. Naht. Darm entleert. Spülung. Drainage des kleinen Beckens.	† (Peritonitis).
6. (E. M.)	—	56 J.	Jahre lang magenleidend.	3 Tage.	38 140	Vorderwand (Sanduhrmagen).	Excision. Naht. Spülung. Drainage des kleinen Beckens, sowie lumbal rechts u. links.	† (Peritonitis).
7. (O. M.)	—	14 J.	Seit 13 Tagen Beschwerden.	Unsicher.	39 100	Pylorus.	Uebernähung. Spülung. Drainage.	† (Peritonitis).

Der Grund dafür liegt offenbar in den ungünstigen Transportverhältnissen über Land, die mit denen der Grossstadt nicht zu vergleichen sind. Im ersten Collaps wird die Ueberführung nicht gewagt, und dann ist es zu spät dazu.

Aus der vorstehenden Tabelle sind die wesentlichen Daten ersichtlich.

In fast allen Fällen waren Vorboten des Leidens in Gestalt von Magenbeschwerden ev. jahrelang nachzuweisen, so dass man durch die Anamnese schon auf die Localdiagnose hingewiesen wurde. Nur zweimal war dies nicht der Fall: so bestanden bei No. 7 im Ganzen 13 Tage lang unsichere Leibschmerzen, die offenbar schon auf eine cachierte Perforation zu beziehen sind, vorher war das Mädchen vollkommen gesund: ebenso No. 3, ein 17jähriger junger Mann, der nie Beschwerden gehabt hatte und plötzlich bei der Arbeit zusammenbrach (Ulcus perfor. der grossen Curvatur).

Das Bild der acuten Magenperforation ist ja ein sehr typisches und durch Collaps, Ohnmacht und heftigste Schmerzen im ganzen Leib mit zunächst brettharter Bauchdeckenspannung charakterisirt. Langsam folgt dann Auftreibung des Bauches, Verschwinden der Leberdämpfung etc. Schwieriger dagegen kann sich die Diagnose gestalten, wenn die Perforation zunächst in Verwachsungen erfolgt, und nun von da aus langsam Magensaft in die freie Bauchhöhle träufelt, wie z. B. in No. 4 u. 7. Dann sind die Erscheinungen viel weniger stürmisch und prägnant und die Gefahr, die beste Zeit zu verpassen, viel grösser; denn das Peritoneum verträgt das langsame Einströmen von Magensaft auffallend gut, wie wir später bei einer Magenperforation durch Schuss sehen werden, bei der der Patient erst nach 7 Tagen der Peritonitis erlag. Vorbedingung dafür ist dann allerdings, dass der Mageninhalt entweder wie in No. 4 und 7 durch die Verwachsungen filtrirt wird oder aber, wie in dem Fall von Magenschuss, die Perforation hoch in der Cardiagegend liegt, so dass nur wenig Inhalt langsam ausfliessen kann. So ist es wohl auch nur zu erklären, dass die Patientin No. 4 noch gerettet werden konnte, obwohl der Durchbruch den Erscheinungen nach 30 Stunden alt war; dazu kam noch, dass in diesem Falle das Loch im Magen durch ein Stück Schinken ziemlich fest verschlossen wurde.

Die Temperatur- und Pulsverhältnisse entsprechen dem

bei der Peritonitis ex appendicitide Ausgeführten: Auf einen höheren Anstieg nach der Perforation folgt häufig dann ein geringer Rückgang des Fiebers.

In zweifelhaften Fällen wird das negative Resultat der Magenausheberung manchmal Aufklärung bringen können; Schaden wird dadurch wohl kaum entstehen, da der operative Eingriff ja sofort folgen kann.

Beim Eröffnen der Bauchhöhle documentirt sich die Perforation des Magens ja meist sofort durch die Speisetheile und die freie Luft. Manchmal aber ist diese letztere wenigstens bei kurze Zeit bestehendem Durchbruch nicht vorhanden; dann ist uns meist die intensive, sonst kaum beobachtete Röthung der Darmschlingen und des Peritoneum aufgefallen, die ihren Grund offenbar in der Reizung durch die Salzsäure hat und direct auf den Magen hinweist.

Der Sitz des Ulcus und seiner Perforation ist entsprechend der Häufigkeit der Geschwüre am Pylorus und an der kleinen Curvatur zu suchen; immerhin sind unter unseren 7 Fällen jedoch zwei, in denen das Ulcus im Fundus und zwar in der Nähe der grossen Curvatur sich fand. Ulcera, die nicht der Vorderwand des Magens angehören, werden durch Leber und Pankreas gedeckt und kommen naturgemäss viel seltener zum freien Durchbruch; so war auch bei No. 4 die Perforation zunächst durch den linken Leberlappen localisirt.

Der vorzunehmende operative Eingriff am Magen richtet sich selbstverständlich nach dem allgemeinen Kräftezustand und wird sich gewöhnlich auf die Uebernähung des Geschwüres ev. mit Deckung durch Netz beschränken. Kleinere Ulcera des Fundus und der Vorderwand werden wohl besser excidirt, da einerseits so das Geschwür selbst entfernt wird, andererseits aber die einfache Uebernähung der infiltrirten Partie häufig eine breite Einstülpung nothwendig macht. Zu warnen ist, wie schon Riedel früher hervorgehoben hat und auch Nordmann erfahren musste, vor der Excision der Ulcera der kleinen Curvatur, da diese gewöhnlich einen grossen Theil des Magens aufgefressen haben, so dass der Defect häufig nicht einfach zu schliessen ist, sondern die eingreifende Querresection vorgenommen werden muss. Sitzt das Ulcus am Pylorus, der durch seine Engigkeit schon an und für sich stärkere

Einstülpung verbietet, so ist man nach oberflächlichem Verschluss der Perforation häufig direct gezwungen, die Gastro-enterostomie anzufügen, die zwar die Operationsdauer verlängert, aber allein den späteren Wiederdurchbruch verhindern kann (No. 1 u. 4). Der Ausspülung der Bauchhöhle mit Kochsalzlösung lässt man dann am besten die vollständige Naht der Bauchdecken folgen, vielleicht mit Ausnahme der Haut, wenn nicht besondere Verhältnisse, wie eine Abscesshöhle, herrührend von der primären Perforation in Verwachsungen (No. 4) oder die Beschaffenheit des Eiters, zur Drainage zwingen.

Prognostisch ausschlaggebend ist auch beim perforirten Magengeschwür die Zeit, die seit dem Durchbruch verflossen ist. Jenseits der ersten 24 Stunden wird es nur in vereinzelten, besonderen Fällen möglich sein, die Patienten zu retten (No. 4). Die Mortalität unserer 7 Fälle beträgt 42,8 p(t.: der Tod im ersten ist durch Complicationen (postoperativer Ileus und Pneumonie), nicht durch Peritonitis veranlasst.

Diffuse Peritonitis, von der Gallenblase ausgehend.

Von Peritonitiden infolge Gangrän der Gallenblase liegen 6 Beobachtungen vor, und zwar 4 mit Perforation, 2 ohne eine solche. 5 dieser Fälle sind schon von Riedel[1]) beschrieben, so dass ich darauf verweisen kann. Den Auszug der 6. Krankengeschichte lasse ich folgen.

Wilhelmine T., 44 Jahre. 24. bis 25. 4. 09.

Seit Jahren Gallensteinkoliken; jetzt seit 12 Tagen schwerer Anfall mit Icterus, gestern offenbar Perforation in den freien Bauch. 38,6 Temperatur. 120 Puls. Leib stark aufgetrieben, schmerzhaft, gespannt.

Operation: Schnitt durch den rechten Rectus. Im Bauch frei reichlich trübe Galle; Gallenblase gangränös, Perforation nicht zu finden (auch bei der Section am Gallengangsystem nicht); in der Papille steckt ein erbsengrosser, maulbeerförmiger Gallenstein; diffuse Peritonitis. Gallenblase entfernt, Stein extrahirt. Ausspülung des Bauches mit Kochsalz. Durch Schnitt über dem rechten Leistenband wird eine Coecalfistel angelegt; Drainage von einem weiteren Schnitt und links.

Exitus nach 23 Stunden.

[1]) Riedel, Die Frühoperation der acuten schweren Cholecystitis. Deutsche med. Wochenschr. 1908. No. 22.

Perforirte Typhusgeschwüre.

Die Natur des Leidens, die vorhergehende Schwächung des allgemeinen Kräftezustandes sowie die grosse Infectiosität des Darminhaltes machen die Prognose der diffusen Peritonitis infolge perforirten typhösen Darmgeschwürs zu einer hoffnungslosen, wenn nicht vielleicht der Process durch Verwachsungen localisirt bleibt. Auch unsere 2 Patienten sind in kürzester Zeit zum Exitus gekommen.

Eine äusserst seltene Ursache für eine allgemeine Peritonitis bildet eine abgedrehte, als Fremdkörper frei im Bauche liegende, mit Bacterium coli inficirte Appendix epiploica. Der Fall ist von Riedel[1]) genau beschrieben worden; er endete tödtlich.

Perforirende Verletzungen.

Von den 8 Verletzungen betrifft eine — wie erwähnt — den Magen, 6 den Darm und 1 den Uterus. Bei der Magenverletzung lagen Ein- und Ausschuss beide hoch in der Nähe der Cardia, die Erscheinungen von Seiten des Bauches waren gering: Es bestand keine Auftreibung, nur geringe Spannung der Bauchdecken, Stuhl und Winde waren in Ordnung; die Beschwerden von Seiten des Abdomen traten jedenfalls hinter denen des inficirten Haematothorax weit zurück. Der Exitus, der unbedingt der mangelhaften Diagnose zugeschrieben werden muss, ist in diesem Falle deshalb nicht so zu beklagen, da es sich um einen Mörder handelte.

Otto St., 20 Jahre. 31. 7. bis 7. 8. 06.

Hat sich nach verübtem Mord selbst in die linke Brustseite geschossen; Einschuss im 6. Intercostalraum. Mammillarlinie links; die Kugel sitzt neben der Wirbelsäule dicht unter der Haut. Haemato-Pneumothorax links; Abdomen eingezogen, flach, hart, wenig druckempfindlich. Kein Erbrechen. Die stets geringen Symptome von Seiten des Bauches gehen in den nächsten Tagen zurück bis auf ein Unvermögen, Urin zu lassen. Später Temperaturanstieg. Eröffnung der l. Pleura durch Rippenresection, Entleerung des verjauchten Haematothorax.

Exitus: Kleiner Ein- und Ausschuss im Magen dicht in der Nähe der Cardia. Diffuse Peritonitis (besonders des kleinen Beckens); jauchiges Empyem des l. Pleura.

Von den 6 Darmverletzungen sind 4 subcutan ohne Hautwunde entstanden, davon 2 durch Hufschlag und eine durch Fusstritt,

---

[1]) Riedel, Münchener med. Wochenschr. 1905. No. 48.

eine durch Quetschung; die 2 letzten betreffen eine Schuss- und eine Pfählungsverletzung.

Die Perforation dreier subcutaner Verletzungen war 24 Stunden alt, die vierte so schwer, dass der ganze Bauch mit Darminhalt und Blut überschwemmt war. Alle 4 Patienten starben, ebenso die Pfählungsverletzung; die Schussverletzung hingegen kam nach 15 Stunden in die chirurgische Behandlung und wurde, trotzdem der Darm an drei Stellen durchlöchert war, geheilt. Gestorben ist endlich auch die Patientin, bei der die Peritonitis von einer Perforation des Uterus nach instrumenteller Entfernung einer Blasenmole ausging.

Peritonitis kleiner Mädchen.

Die hier beobachteten Peritonitiden gynäkologischen Ursprungs hat Riedel[1]) in seiner Arbeit zusammengestellt und eingehend beschrieben. Den dort angeführten 12 Beobachtungen, 10 kleine Mädchen und 2 erwachsene Virgines betreffend, kann ich jetzt nur noch eine weitere hinzufügen, die deshalb bemerkenswerth ist, weil die kleine Patientin geheilt wurde.

Marie B., 13 Jahre. 24. 7. bis 12. 9. 09.

5 Tage krank, Erbrechen, allgemeine Auftreibung, Spannung und Schmerzhaftigkeit des Leibes. Temperatur 38,5°, Puls 120.

Operation: Kreuzschnitt rechts; das ganze Abdomen ist voll Eiter. Appendix vollkommen normal, die Tuben dick entzündet. Austupfen des Bauches. Vollkommene Naht. Nach einige Tage anhaltendem Fieber glatte Heilung.

Nach Riedel handelt es sich hierbei um eine ganz acut mit hohem Fieber einsetzende Erkrankung, die schnell zu allgemeinem Verfall und Auftreibung des Leibes führt, ohne dass etwa Infection durch Gonokokken vorliegt. In dem geruchlosen, bald dünnen, bald zähen fibrinreichen Eiter finden sich vielmehr Diplo-, Staphylo- und Streptokokken. Dabei besteht kein Ausfluss aus der Vagina; diese ist vielmehr blass und intact. Entzündliche Veränderungen sind, wenn überhaupt, im Uterus zu constatiren und nehmen manchmal in den Tuben zu, die in einzelnen Fällen Eiter enthalten können; manchmal aber scheint die Infection den gesammten

[1]) Riedel, Die Peritonitis der kleinen Mädchen in Folge von acuter Salpingitis. Arch. f. klin. Chirurgie. 81. Bd. I.

Genitaltractus zu überspringen und direct das Bauchfell zu befallen. Eine Blutinfection hält Riedel in seinen Fällen für ausgeschlossen.

Die Prognose dieser Erkrankung ist die denkbar ungünstigste und führt mit wenigen Ausnahmen zum Tode; so ist von Riedel's Fällen nur einer geheilt, dem sich der hier neu hinzugefügte als zweiter anreiht.

Die Behandlung bestand in der bei der Peritonitis durch Appendicitis geschilderten Form mit Ausspülung und meist mit Drainage; der letzte Fall wurde vollkommen zugenäht, doch vereiterte die Hautwunde, wieder ein Zeichen, wie viel empfindlicher die Bauchdecken sind als das Peritoneum.

Wesentlich günstiger ist die Prognose der Gonokokkenperitonitis erwachsener Frauen, die ja meist ohne Operation zur Heilung kommt und deshalb besser überhaupt nicht operativ angegriffen werden soll. Unsere Fälle sind alle als appendicitische Peritonitiden eingeliefert und operirt worden, da selbst bei positivem Genitalbefund die Blinddarmentzündung manchmal nicht mit Sicherheit ausgeschlossen werden konnte. Von den 8 operirten Patientinnen sind nur 2, bei denen geplatzte Pyosalpinx vorlag, gestorben. Die Bauchhöhle wurde entweder ausgespült, drainirt oder auch primär geschlossen. War eine Pyosalpinx vorhanden, so wurde sie entfernt. Charakteristisch ist nach Barth[1]) für die Pyosalpinxperitonitis das Fehlen der Bauchdeckenspannung; im Gegensatz dazu ist bei einer unserer Patientinnen besonders auf die harte Spannung der Bauchdecken hingewiesen.

Ileus durch Drehung intraabdomineller Organe.

Um Wiederholungen zu vermeiden, verweise ich in betreff des postoperativen peritonitischen und mechanischen sowie reflectorischen Ileus auf die im Capitel II zu gebende eingehende Beschreibung dieser Affectionen und möchte an dieser Stelle nur noch auf den Reflexileus durch Drehung intraabdomineller Organe, sowie den Ileus durch freie abgedrehte Körper (Append. epiploicae) kurz eingehen.

Im Allgemeinen sind die letzten Ursachen für die Drehung des Netzes bisher keineswegs aufgeklärt. Jedenfalls besteht die

[1]) Barth, Chirurg. Congress 1909.

Annahme, dass es sich bei dergleichen Torsionen fast stets um vorher schon verändertes Omentum handelt, zu Recht. Vor allem sind es nach Riedel frühere Einklemmungen in Hernien, die eine tumorähnliche Umwandlung der Netzzipfel veranlassen und so durch ungleiches Wachsthum die Drehung erleichtern, wobei es garnicht einmal nothwendig ist, dass später bei der äusserlichen Untersuchung noch ein Bruch gefunden wird. Besonders günstig werden die Chancen für die Drehung sein, wenn es etwa durch Druck der Bruchpforte zu einer Stielbildung gekommen ist, oder wenn die Spitze des Netzzipfels noch im Bruch adhärirt. Wie schon bei der Drehung der Netztumoren im Bruchsack erwähnt, schreibt Payr dem Verhalten der Gefässe für den Mechanismus der Torsion eine wichtige Rolle zu: auslösend wirken dann offenbar starke körperliche Anstrengungen, heftige Bewegungen, sowie ev. Taxisversuche bei Hernien. Immerhin aber bleiben noch Fälle übrig, in denen prädisponirende Momente, wie frühere Einklemmung in Hernien und Gefässanomalien mit Sicherheit ausgeschlossen werden können, und die in ihrer Entstehung dunkel bleiben. Eine derartige Beobachtung will ich hier kurz anführen: bei ihr handelte es sich um die Drehung eines kleinen Netzzipfels in der Gallenblasengegend unter dem Bilde der acuten Cholecystitis.

Frau L., 53 Jahre. 1. bis 26. 9. 09.

Seit 4 Tagen heftige Schmerzen r. oben, kein Erbrechen, kein Icterus; als Cholecystitis geschickt. Keine Temperatursteigerung, undeutlicher Tumor und heftiger Druckschmerz in der Gallenblasengegend.

Operation: Schnitt durch den rechten Rectus. Es findet sich ein derb infiltrirter, mit dem Colon in der Gallenblasengegend verklebter, 8 cm langer, theilweise mit Fibrin bedeckter Netzzipfel, der deutlich an seiner Basis gedreht ist. Abtragung des Netzstückes. Schluss des Bauches. Heilung.

Nach der Zusammenstellung von Pretzsch[1]) kommt die Netztorsion am häufigsten im Alter von 30 bis 50 Jahren vor und betrifft in fast $^3/_4$ der Fälle das männliche Geschlecht. Die Erkrankung selbst ist charakterisirt durch acuten Beginn ev. mit allen Symptomen eines Ileus, analog dem Bilde bei der Drehung von Tuben und Ovarialtumoren, Bauchhoden oder dergl. Differentialdiagnostisch kommen vielerlei Abdominalerkrankungen in Betracht: häufig kann die Diagnose erst durch die Operation aufgeklärt werden.

[1]) Pretzsch, Beitr. z. klin. Chirurgie, Bd. 68, Heft 1.

Die Therapie besteht in Abtragung des torquirten Netzstückes, da sonst Nekrose desselben, später durch Einwanderung besonders von Bacterium coli Gangrän und allgemeine Peritonitis eintreten kann. Bei der Versorgung des Netzstumpfes ist vor Allem auch darauf zu achten, dass die Wundfläche durch Einstülpung in den Netzbeutel möglichst peritonealisirt wird, um auf diese Weise ein Adhärentwerden des Stumpfes zu verhüten. Die Gefahren solcher Verwachsungen liegen einerseits in der Möglichkeit der Entstehung eines postoperativen Ileus, andererseits aber in der Ausbildung eines Netztumors in dem ligirten nekrobiotischen Theil, der nach der Verwachsung seine Ernährung vom Peritoneum der Umgebung aus erhält und zu grossen Geschwülsten hypertrophiren kann. Keineswegs gleichgültig ist ausserdem, worauf auch Riedel besonders hingewiesen hat, das Ligaturmaterial, da sich in vielen Fällen im Innern derartiger entzündlicher Netztumoren alte Seidenligaturen finden, die als Fremdkörper einen dauernden Reiz ausüben. Bei Verwendung von Catgut wird dieses kaum eintreten können.

Drehungen von Tuben, Ovarialtumoren etc. sind hier öfter operirt worden meist aber in Folge von Fehldiagnosen.

Endlich ist noch die Form des Ileus durch freie Körper der Bauchhöhle zu besprechen. Ich sehe dabei von denen ab, die entweder per os oder per anum in den Darm gelangt sind und nach Perforation desselben sich frei im Abdomen finden; ferner auch von den „postoperativen Fremdkörpern", d. i. den bei Operationen in der Bauchhöhle zurückgelassenen Tupfern u. s. w. Riedel hat darauf hingewiesen, dass derartige Fremdkörper lange Zeit ohne Erscheinungen verweilen können, um dann plötzlich den heftigsten Sturm zu erregen, und vergleicht seine Entstehung mit der Gallenblasenentzündung und der Vereiterung von Echinokokken, Netztumoren u. a., wo das Einsetzen der acuten Vereiterung ja ebenfalls keineswegs aufgeklärt ist. Ich meine vielmehr diejenigen Corpora aliena der Bauchhöhle, die durch Abdrehung von Appendices epiploicae entstehen. Einschlägige Fälle aus der hiesigen Klinik hat Riedel in verschiedenen Publicationen angeführt; die älteste Veröffentlichung, die zugleich die erste über diesen Gegenstand überhaupt darstellt, stammt bereits aus dem Jahre 1894, die letzte aus dem Jahre 1905.[1]) Riedel hat dort

[1]) Riedel, Münch. med. Wochenschr. 1905, No. 48.

auf die stürmischen Erscheinungen hingewiesen, die durch derartige abgedrehte Append. epipl. hervorgerufen werden, die zum Theil einer Gallensteinkolik gleichen, zum Theil gar ein schweres ileusartiges Krankheitsbild bedingen. Einen solchen typischen Fall hat auch Müller[1]) beschrieben. Bei dem 43jährigen Patienten trat nach unsicheren Beschwerden plötzlich ein Anfall von Ileus mit Erbrechen, Schmerzen, Verhaltung von Stuhl und Winden auf. Bei der Operation fand sich ein 1 ccm grosser, ovaler, grauer Körper auf dem Netz, nach dessen Entfernung alle Beschwerden des Patienten verschwanden. Offenbar besteht bei manchen Individuen eine gewisse Disposition für derartige Drehungen und Bildung freier Körper. Dies beweist zunächst ein Fall Riedel's, bei dem ein schwerer, an Gallensteinkolik erinnernder Zustand durch Entfernung zweier bis schlehengrosser freier Körper zur Heilung gebracht wurde, bei dem aber nach 3 Jahren bei der Obduction wiederum ein bohnengrosses Corpus alienum gefunden wurde, das ebenfalls so heftige Baucherscheinungen verursacht hatte, dass der Patient dadurch zum Selbstmord getrieben worden war. Zum Beweise der Disposition für Drehungen von Append. epipl. kann dann noch eine weitere Beobachtung von Krüger[2]) angeführt werden, der bei einer Section 3 zum Theil nur noch an einem Faden hängende stielgedrehte Fettanhänge fand. Der verschiedene Grad der Torsion an den 3 Stellen zeigt zugleich die Entstehung solcher freien Körper aus den Append. epipl. Der frühere Zusammenhang der Corpora aliena mit dem Darm konnte vereinzelt durch Auffindung der Stielreste und Vergleich des mikroskopischen Baues beider bewiesen werden. Der Grund für die Drehung ist z. Z. noch unbekannt und eine Erklärung noch schwerer als bei der Netztorsion. Wie alle nekrotischen Gewebe des Körpers, so können auch die Append. epipl. verkalken, sei es nun, dass dies schon geschieht, wenn sie noch an dem fadendünnen Stiel sitzen, oder erst wenn sie vom Mutterboden sich getrennt haben.

[1]) Müller, Dissert. Jena 1906.

[2]) Krüger, Zur Torsion der Append. epipl. Münch. med. Wochenschr. 1907. No. 37.

Bauchercheinungen bei Erkrankungen der Lunge, der Pleura und des Pericards.

Seitdem die Patienten mit acuter Appendicitis meist sofort in die chirurgische Klinik geschickt werden, laufen natürlich allerlei Erkrankungen mit unter, bei denen die Diagnose nicht zutreffend ist. Und diesen Fehldiagnosen verdanken wir oft die interessantesten Fälle, wie vor der Perforation stehende oder schon perforirte Gallenblasen und Magenulcera, Pancreatitiden, Strangileus, seltene Hernien etc. Andererseits aber werden dann auch Patienten geschickt, bei denen der Befund besonders im Beginn der Erkrankung, das Erbrechen für eine Abdominalaffäre sprach und trotzdem eine solche nicht vorliegt. Ich meine hier Pneumonien und auch Pleuritiden, die entweder nur im Anfang oder überhaupt lediglich Abdominalsymptome manchmal sogar Perforations- und Ileuserscheinungen machen.

Dergleichen Beobachtungen sind wohl nicht so selten, doch waren die Mittheilungen darüber bis vor Kurzem spärlich, wie das auch Martens[1]) und neuerdings Benneke[2]) anführt. Die Gründe dafür sind verschieden; einmal kann es sich um atypische Pneumonien handeln oder auch um abortive, die als solche überhaupt nicht erkannt werden; dann aber wird es wohl oft unterlassen, gerade die diagnostischen Niederlagen zu veröffentlichen. Erst in letzter Zeit haben sich die Publicationen über diesen Gegenstand vermehrt, indem in diesem Jahre Arbeiten von Glaserfeld[3]), von Krönig und Klopstock[4]) und endlich von Melchior[5]) erschienen sind.

Für die Entstehung der Abdominalsymptome bei Erkrankungen der Lunge und der Pleura sind verschiedene Möglichkeiten gegeben. Theilweise sind sie wohl reflectorisch und central bedingt, wie auch aus der Verwechslung der Pneumonie mit Meningitis (eingezogener Leib, Erbrechen) erhellt. So führen Krönig und Klopstock aus, dass die Pneumonie eine toxische Lähmung

---

[1]) Martens, Med. Klinik 1908. No. 49.
[2]) Benneke, Med. Klinik 1909. No. 7.
[3]) Glaserfeld, Berliner klin. Wochenschr. 1909. No. 31.
[4]) Krönig und Klopstock, Deutsch. Arch. f. klin. Med. Bd. 96. Heft 5 und 6.
[5]) Melchior, Grenzgeb. Bd. 20. Heft 3, s. dort Literatur.

der in der Medulla gelegenen Centralorgane und von dort aus des Splanchnicus mit consecutiven Baucherscheinungen, Meteorismus u. s. w. zur Folge hat. Die Schmerzen aber werden hervorgerufen durch Irradiation von der Pleura aus und durch directe Zwerchfellsreizung, was bei den zahlreichen Anastomosen der Nerven, der Blut- und Lymphgefässe des Bauches und der Brusthöhle nicht wundernehmen kann, und zwar scheint die Beobachtung, dass isolirte Pleuritis[1]) und, wie wir später sehen werden, auch Pericarditis ohne pneumonische Betheiligung der Lunge ev. die heftigsten perforationsähnlichen Abdominalschmerzen auslöst, für die Wichtigkeit der Entzündung dieser serösen Häute zum Zustandekommen des Symptomencomplexes zu sprechen und die centrale Ursache mehr in den Hintergrund treten zu lassen.

Von den Pneumonien sind es ausser den central beginnenden besonders die der Oberlappen, die Baucherscheinungen auslösen können, wie sie ja überhaupt bekannt sind wegen ihres oft atypischen, meist sehr schweren Verlaufes, der ev. auch zur Verwechslung mit Meningitis Anlass giebt.

Es ist mehrfach darauf hingewiesen worden, dass es in der Hauptsache rechtsseitige Pneumonien und Pleuritiden sind, die unter dem Bilde der Appendicitis verlaufen, und dass Abdominalerscheinungen bei linksseitiger Lungen- oder Brustfellentzündung zu den Seltenheiten gehören. Dies mag für die appendicitischen Symptome gelten, nicht aber für die der allgemeinen Perforationsperitonitis, acuten Pankreatitis und dem Ileus ähnelnden Fälle: denn auch die eitrige Pericarditis kann mit den heftigsten Baucherscheinungen einhergehen.

Es sind besonders Kinder, die diagnostisch in dieser Hinsicht Schwierigkeiten bereiten: sie erbrechen ja bei den verschiedensten Erkrankungen in Folge ihrer erhöhten Reflexerregbarkeit; ihre Klagen sind unsicher und die Palpation jeder Körperregion löst Schmerzäusserung aus; wird aber über Leibschmerz geklagt, so hält es schwer, Genaueres über die Localisation herauszubringen. Doch auch bei Erwachsenen kommen dergleichen Verwechslungen vor: so hat Bennecke unter 99 Pneumonien 21 Mal peritonitische Erscheinungen feststellen können, die entweder in der Ileocöcal-

[1]) s. auch Nordmann, Arch. f. klin. Chirurgie, Bd. 89, Heft 4.

gegend und um den Nabel localisirt wurden oder diffus über den Bauch verbreitet waren.

Dem acuten Beginn der Pneumonie entsprechend setzen in diesen Fällen auch die Abdominalsymptome gewöhnlich plötzlich ein, und es ist dieser acute Beginn eventuell direct zur Unterscheidung von der gewöhnlichen Appendicitis zu verwenden. Bei der Pleuritis und Pericarditis aber können die Erscheinungen langsam an Intensität zunehmen, analog der Ausbreitung des Processes in der betreffenden serösen Höhle, wie aus Fall No. 2 u. 3 hervorgeht. Die diagnostischen Schwierigkeiten erhöhen sich dann.

Die Abdominalsymptome können in ihrer Intensität ausserordentlich verschieden sein und schwanken zwischen nur mässigen Beschwerden und den heftigsten Perforationsperitonitis vortäuschenden Schmerzen, wie z. B. in den 3 Fällen von Martens. Mit vollem Recht macht Melchior darauf aufmerksam, dass differentialdiagnostisch der grösste Werth auf die Incongruenz zwischen den schweren Allgemeinerscheinungen und dem geringen localen Befund gelegt werden muss. Bei einer Appendicitis z. B. mit 40° Temperatur sind wir niemals in diagnostischem Zweifel gewesen; die locale Druckempfindlichkeit bei der dann doch meist geschlossenen Gangrän giebt unbedingte Sicherheit selbst bei Kindern. Auch hier aber besteht offenbar wiederum ein Unterschied zwischen den Symptomen bei Pneumonie und denen bei eitriger Pleuritis oder Pericarditis dem Charakter der Primärerkrankung entsprechend; denn z. B. bei No. 2 waren die Schmerzanfälle im Abdomen dermaassen furchtbar, dass von geringem localen Befund nicht die Rede sein konnte. Differentialdiagnostisch werden Herpes labialis, cerebrale Symptome (Benommenheit, Kopfschmerzen etc.), Schüttelfrost, Beschleunigung der Athmung, Husten und dergl. zu verwenden sein; die Leukocytenzählung lässt ja gerade bei der Peritonitis oft im Stich.

Auf einen Punkt aber möchte ich an dieser Stelle noch besonders hinweisen, der mir differentialdiagnostisch wichtig erscheint und meist gute Dienste geleistet hat, das ist die Betrachtung der Zunge des betreffenden Patienten. So gut wie in allen unsern Fällen, auch denen mit eitriger Pleuritis und Pericarditis, bestand ein auffallender Gegensatz zwischen der Schwere der Bauchercheinungen und der relativ guten Zunge. Die „Abdominalzunge“ ist

so charakteristisch, dass ich darauf das grösste Gewicht legen möchte; sie wird bei schweren Baucherkrankungen fast nie vermisst.

Nach Bennecke's Ausführungen sind die Pneumonien mit Bauchererscheinungen häufig atypische, und das mag der Grund sein, weswegen die von uns unter falscher Diagnose (Appendicitis) operirten Fälle so häufig einen auffallend leichten Verlauf nahmen. Weit davon entfernt der Chloroformnarkose etwa einen günstigen Einfluss auf den Verlauf der Lungenentzündung zuschreiben zu wollen, haben wir doch die Beobachtung gemacht, dass die Narkose nie ungünstig auf die Pneumonie gewirkt hat, so dass die Patienten wenigstens keinen Schaden dadurch erlitten.

Da die Fälle der hiesigen Klinik zum Theil identisch sind mit den von Bennecke beschriebenen, so verweise ich auf dessen Arbeit und möchte an dieser Stelle nur 3 besonders interessante Beobachtungen mittheilen. Die 1. davon betrifft eine rechtsseitige Pneumonie, die unter dem Bilde einer schweren acuten Cholecystitis verlief.

1. Hugo G., 50 Jahre. 24. 1. bis 7. 3. 09.

Hat schon einmal Pneumonie gehabt. Seit gestern Abend erkrankt mit heftigen Schmerzen unter dem rechten Rippenbogen; kein Icterus, kein Husten. Myocarditis. Geringe Rasselgeräusche hinten rechts über der Lunge. Temperatur 38,4, Puls 92, Zunge gut. Heftiger Druckschmerz in der Gallenblasengegend.

Diagnose: Acute Cholecystitis.

Operation: Kleiner Schnitt im rechten Rectus. Befund absolut negativ. Schluss des Bauches und der Haut. 2 Tage später ausgedehnte Pneumonie rechts bis zur Spina scapulae hinaufreichend. Heilung.

2. Sepsis nach Fingerverletzung und Thrombose der Vena dors. dig. III mit kleinen multiplen Abscessen des Herzmuskels und der Lungen, eitrige linksseitige Pleuritis mit furchtbaren Schmerzanfällen im Epigastrium; als Magenperforation oder Ileus geschickt; nicht operirt. Exitus.

Anton F., 31 Jahre. 16. bis 17. 12. 08.

Vor 8 Tagen Verletzung am Dorsum des rechten Mittelfingers; vor 6 Tagen vom Arzt dort incidirt; seit 5 Tagen Unwohlsein ohne Erbrechen, dann zunehmende Schmerzen im Epigastrium. Seit gestern Nacht sehr schwerer Zustand. Als perforirtes Magenulcus oder Ileus eingewiesen.

Fast pulslos, blass, cyanotisch. Abdomen etwas aufgetrieben, im Epigastrium schmerzhaft, hart gespannt; Leberdämpfung vorhanden. Einziger posi-

tiver Befund: pleuritisches Reiben links unten. Wunde am Mittelfinger sieht sauber und unschuldig aus. Während der Untersuchung furchtbare Schmerzanfälle im Oberbauch mit stossweiser Athmung.

Diagnose: Sepsis, Pleuritis. Eine Operation verbot sich schon durch den Allgemeinzustand. Exitus.

Section ergiebt obigen Befund.

3. Pneumonie links und Pericarditis purulenta. Diagnose: Peritonitis. Keine Operation. Exitus.

Richard G., 47 Jahre. 31. 3. 03.

5—6 Jahre magenleidend; vor 8 Tagen erkrankt zuerst mit Schmerzen links unten im Bauch, später auch rechts und im Oberbauch; dann Erbrechen. Patient ist bei der Aufnahme moribund. Bauch hoch aufgetrieben, schmerzhaft; keine Peristaltik, Exitus ohne Operation.

Section: Bauch bis auf die starke Blähung sämmtlicher Darmschlingen völlig intact. Pneumonie der ganzen linken Seite; Pericarditis purulenta.

II. Theil.

Postoperativer Ileus.

1. Magen etc.

Trotz zahlreicher klinischer Beobachtungen, vielfacher Sectionsbefunde und auch experimenteller Studien ist die letzte Ursache der acuten Magendilatation noch nicht aufgeklärt. So viel aber ist aus all den Arbeiten über dieses Thema ersichtlich, dass es sicher eine ganze Reihe von Fällen giebt, bei denen ein mechanischer Verschluss des Duodenum, z. B. in der Gegend der Art. mesent. sup., Knickungen etc. ausgeschlossen werden können und eine rein primäre Dilatation des Magens vorliegt: dabei soll nicht gesagt sein, dass die Abklemmung des Duodenum nicht secundär eintreten, den Zustand verschlimmern und so zu einem Circulus vitiosus führen kann.

Als Ursachen solcher primärer Dilatationen werden angeführt: allgemeine Schwächezustände mit hochgradiger Abmagerung, z. B. in der Reconvalescenz nach Scharlach (Albu), Typhus (Bäumler) oder bei Tuberculose, bösartigen Geschwülsten (Riedel: Sarcoma humori) und Herzfehlern (Goodhardt); weiter unmässige Ueberfüllung des Magens mit Flüssigkeit, schweren copiösen Speisen, besonders bei schon nicht ganz normalem Magen; weiter Intoxicationen, Fleischvergiftungen und medicamentöse Insulte (Veronal).

In solchen Fällen kann wohl die primäre Schädigung der gesammten nervösen und musculären Theile des Magens nicht bestritten werden. Dass es solche auf nervöser Basis beruhende Störungen, seien sie nun centraler, peripherer oder reflectorischer Natur, in der That giebt, geht aus den experimentellen Versuchen z. B. von Stieda, Braun und Seidel mit Sicherheit hervor. Sie haben bewiesen, dass bei Durchschneidung beider Vagi und des Rückenmarks in seinen höheren Theilen Magendilatation durch Schädigung der Musculatur und motorische Insufficienz eintritt. Auch klinisch sind ja derartige Beobachtungen gemacht worden, so für den Vagus durch den von Küttner auf dem Chirurgen-Congress 1908 vorgestellten Fall von Magendilatation bei einem Patienten, dessen beide Vagi in derbe Carcinommassen eingebettet waren, und für das Rückenmark von Kausch[1]) in seiner Arbeit über: „Magenektasie bei Rückenmarksläsion". Es sind dort zwei Fälle von tuberculösen Gibbus im Bereich des 6.—8. und 8.—9. Brustwirbels beschrieben, bei denen im Verlauf der Krankheit enorme isolirte Magendilatationen auftraten und trotz aller Gegenmaassregeln zum Tode führten. Kausch ist zwar geneigt, die Dilatation als primäre in Folge der Rückenmarkläsion aufzufassen, glaubt aber dem Verschluss im Duodenum durch Knickung ebenfalls eine Rolle zuschreiben zu müssen. Er zieht als Beweis u. A. heran, dass Thierexperimente durch Rückenmarksverletzung nicht zur Dilatation geführt haben. Dieser Beweiss ist durch Braun und Seidel erbracht worden und damit der primär paralytische Charakter der Kausch'schen Fälle erwiesen.

Gewöhnlich pflegen ja Rückenmarksverletzungen z. B. bei Fracturen der Wirbelsäule zu allgemeinem Meteorismus zu führen. Im Jahre 1908 haben wir jedoch in der hiesigen Klinik Gelegenheit gehabt einen Fall zu beobachten, bei dem die Magendilatation das Bild beherrschte. Es handelte sich um einen 34 jährigen Arbeiter, der beim Legen von Telephondrähten aus einer Höhe von 4 m herabstürzte. Unter Benommenheit stellten sich dann Schmerzen im Rücken und besonders in der Magengegend ein, dabei bestand heftiges Erbrechen und Verhaltung von Stuhl und Winden. Am 4. Tage nach der Verletzung wurde der Patient der Klinik über-

[1]) Kausch, Mittheil. a. d. Grenzgeb. 7. Bd. 1901.

führt mit der Diagnose: Perforationsperitonitis. Dafür sprach die Temperatur von 39°, Puls 110, die Schmerzhaftigkeit und Auftreibung des Abdomen. Von einem Gibbus der Wirbelsäule war nichts zu constatiren. Die vorgenommene Laparotomie ergab ein vollkommen intactes Peritoneum, sehr stark dilatirten Magen, aber auch Meteorismus des Darmes. In den folgenden Tagen nun trat die Dilatation des Magens unter sonst leidlichem Allgemeinbefinden immer stärker in den Vordergrund: dauernde Auftreibung des Oberbauches, Erweiterung des Magens bis zum Nabel und darunter und Erbrechen schwarzer Massen. Durch die regelmässig 3 mal täglich in Horizontallagerung vorgenommene Magenspülung wurden immer wieder grösste Mengen von Mageninhalt zu Tage gefördert. Dadurch wurde das Fortschreiten der Dilatation verhindert; nach ca. 8 Tagen hörte das Erbrechen auf, Patient erholte sich schnell und machte eine ungestörte Reconvalescenz durch. Erst einige Wochen später beim Aufstehen wurde der Fall durch Entstehung eines Gibbus der unteren Brustwirbel aufgeklärt. Hätte dieser Gibbus schon zu Anfang bestanden, so wäre er bei den täglichen Alkoholabreibungen des Rückens sicher bemerkt worden. Wenn demnach der Fall auch kein ganz reiner ist, so zeigt er doch durch das vorherrschende Befallensein des Magens den Uebergang zu den Fällen von ganz isolirter Magendilatation durch Lähmung in Folge von Rückenmarksläsion von Kausch.

An dieser Stelle möchte ich dann noch einen ganz eigenartigen Fall von Magendilatation anführen, der in mehrfacher Beziehung ein Unicum ist. Hier trat bei einem 15 jährigen Jungen 18 Tage nach einer Appendicektomie wegen Empyems des Wurmfortsatzes mit vollkommen glattem Heilverlauf angeblich nach Genuss eines schlechten Eies plötzlich eine ausgesprochene Magendilatation auf, die so gefahrdrohend wurde, dass man sich nach einigen Tagen des Abwartens und der üblichen Behandlung mit Magenspülungen etc. entschloss, den Versuch zu machen durch eine Gastroenterostomie des Erbrechens Herr zu werden und vielleicht eine Heilung zu erzielen. Der Operationsbefund bestätigte zunächst die Diagnose: Der Magen war sehr stark dilatirt und ganz schlaff. Ausserdem fanden sich zu nicht geringer Ueberraschung zahlreiche Fettgewebsnekrosen im Netz, besonders auch am Magen.

Trotz des anscheinend negativen Befundes am Pankreas muss doch eine acute Pankreatitis als die Ursache der Fettgewebsnekrose angenommen werden, da einwandsfreie Fälle von Fettgewebsnekrose ohne diese Aetiologie noch nicht beobachtet sind und demnach wohl auch nicht vorkommen. Diese Pankreatitis vorausgesetzt könnte man natürlich versucht sein, das permanente Erbrechen bei unseren Patienten in Parallelle zu stellen mit dem bei acuter Pankreatitis beobachteten. Doch ist dies offenbar nicht angängig, denn der Operationsbefund bewies eben unzweifelhaft die Magendilatation, und eine solche ist bei Pankreatitis, sei es nun acuter oder gar chronischer, niemals beobachtet worden. Vielleicht aber hat die Pankreatitis mit Bildung der Fettgewebsnekrosen den Anstoss zur Ausbildung der Magendilatation gegeben. In wie weit der angebliche Genuss des schlechten Eies zur Entstehung der Dilatation mit beigetragen hat, kann nicht entschieden werden: die Appendicitisoperation steht wohl kaum noch in ätiologischem Zusammenhang damit.

Aber der Fall ist noch in einer anderen Hinsicht bemerkenswerth, nämlich in seinem Ausgang, der Heilung durch die Gastroenterostomie. Bisher sind ausser dem von Brucks[1], sämmtliche operirten Fälle wie die von Hochenegg, Appel, Hoffmann, Kehr, Körte etc. trotz der Gastroenterostomie gestorben, so dass die operative Therapie für so gefährlich und aussichtslos galt, dass man sie deshalb für absolut contraindicirt ansah. Jedenfalls beweist die prompte Heilung in diesem Falle die Berechtigung eines Versuches der Operation bei völligem Versagen der gewöhnlichen Therapie, wenn man sich auch nur ungern dazu entschliessen wird. Es kommt dabei natürlich in erster Linie auf den Allgemeinzustand an, und da scheint eine Operation nur dann einigermaassen Aussicht auf Erfolg zu haben, wenn man zugreift, ehe der Patient ganz elend geworden ist.

Diese letzten beiden Fälle von Magendilatation leiten dann schon zu der den Chirurgen besonders interessirenden Gruppe über, nämlich zu denjenigen Fällen, bei denen irgend ein Trauma vorhergegangen ist, sei es nun dass dieses in der Narkose, in irgend einer Operation im Abdomen speciell dem Oberbauch oder gar am

[1]) Brucks, Beitr. z. klin. Chir. Bd. 59.

Magen selbst besteht. Es ist besonders das Chloroform, das in dieser Hinsicht angeschuldigt wird. Wieder haben die Thierexperimente von Braun und Seidel gezeigt, dass das Chloroform in der Lage ist, eine Dilatation des Magens und eine Unfähigkeit sich zu entleeren, zu erzeugen. Und wenn auch bei Hunden nach Aufhören der Narkose bald sich die Function des Magens wieder einstellt, so ist doch damit erwiesen, dass eben der erste ev. ausschlaggebende Anstoss zur Dilatation mit folgender Duodenalcompression durch die Chloroformwirkung gegeben werden kann. Derartige Beobachtungen sind in reichlicher Anzahl in der Literatur niedergelegt, und wenn auch bei einzelnen vielleicht mechanische Hindernisse mitgespielt haben, so giebt es doch offenbar eine ganze Reihe reiner Fälle von Magendilatation durch Chloroformschädigung. Es könnte immerhin ja eingewendet werden, dass bei Operationen im Bauche mechanische Schädigungen, Peritonitis etc. mit zur Entstehung der Dilatation beigetragen haben; diese Momente aber fallen ganz fort bei Eingriffen ausserhalb des Abdomen, an die sich Magendilatation anschloss. wie Operationen eines Brustdrüsenkrebses (Albrecht), Gelenkresectionen (Albrecht, Goodhardt, Morris etc.), so dass die Thatsache, dass das Chloroform allein die Ursache gewesen ist, sicher erscheint.

Wenn dies nun schon bei Operationen weit vom Magen entfernt eintreten kann, um wieviel mehr wird dazu Gelegenheit gegeben sein, wenn zu der Chloroformwirkung auch noch eine directe Schädigung des Magens durch die Operation selbst hinzutritt, wie dies z. B. bei der Magenresection und der Gastroenterostomie der Fall ist. Es ist mir gerade in letzter Zeit häufiger aufgefallen, dass nach länger dauernden Eingriffen am vorher schon stark erweiterten Magen unter Chloroformnarkose in den nächsten Tagen eine theilweise recht beängstigende isolirte Lähmung dieses Organes auftrat, die zu beträchtlicher Dilatation führte und an die Naht die höchsten Ansprüche stellte. Die Patienten befinden sich zunächst wohl; am Tage nach der Operation aber fangen sie an über Druckgefühl in der Magengegend oder Aufstossen zu klagen und erbrechen zum Theil sogar. In den ersten derartigen Fällen scheute man sich, sofort den Magen mit der Sonde und nachfolgender Spülung zu entleeren; der Zustand verschlimmerte sich dann aber zusehends, so dass man dann doch gezwungen wurde zur Aus-

heberung seine Zuflucht zu nehmen schon aus Furcht vor Nahtinsufficienz. Wenn man aber sieht, wie gewaltig die Massen sind, die im Magen sistiren, so tritt die Gefahr durch Spülung zu schaden ganz zurück. Wir haben deshalb in den neueren Fällen sofort, wenn Auftreibung, Aufstossen oder Erbrechen und Pulsbeschleunigung bei normaler Temperatur in den ersten Tagen nach der Operation auftraten, die Magenspülung systematisch 3 und mehrmals am Tage nach Bedarf vorgenommen, um es nicht zur vollständigen Lähmung kommen zu lassen, und damit stets bald einen vollkommenen Rückgang der bedrohlichen Erscheinungen erzielt, ohne dabei Lagewechsel (Bauchlage) vornehmen zu lassen, der ja bei derartig Operirten doch meistens misslich ist. Die Patienten haben meist selbst, so unangenehm Einzelnen auch die Procedur sein mochte, um Ausheberung gebeten, da sie danach grosse Erleichterung, Ruhe und Schlaf fanden. Im Allgemeinen pflegen ja derartige Kranke an den Magenschlauch durch ihr vorheriges Leiden und die interne Behandlung schon gewöhnt zu sein.

Es ist ausgeschlossen, dass bei unseren Patienten etwa eine zu klein angelegte Anastomose den Grund für den mangelnden Abfluss aus dem Magen abgegeben hat: denn in der hiesigen Klinik werden stets sehr beträchtliche Oeffnungen angelegt um eine spätere narbige Verengerung zu vermeiden. Allerdings hängt damit wieder eine nicht unbeträchtliche Verlängerung der Operationsdauer zusammen, sowie eine trotz grosser Vorsichtsmaassregeln nicht zu vermeidende Abkühlung und mechanische Schädigung. Wie weit der zur Anastomose benutzte Darmtheil beim Zustandekommen der Magendilatation betheiligt ist, entzieht sich naturgemäss der sicheren Beurtheilung; doch werden wohl die Schädigungen, die den Magen derartig beeinflussen, auch am Darm nicht spurlos vorübergehen. Dafür, dass auch die Lähmung des Darmes eine Rolle beim Zustandekommen der Magendilatation spielt, scheint mir zu sprechen, dass wir derartige Zustände bei querer Magenresection nicht in dem Maasse beobachtet haben wie bei der Gastroenterostomie. Dass isolirte Lähmungen und Dilatationen des zur Gastroenterostomie benutzten Darmtheiles vorkommen können, beweist auch der Fall Stieda's[1]), der unter permanentem Erbrechen kleiner

[1]) Stieda, Münch. med. Wochenschr. 1908. No. 13.

Mengen bei isolirter Dilatation des Duodenums und der zuführenden Jejunalschlinge trotz secundärer Jejunostomie zu Grunde ging.

Selbstverständlich muss auch die durch die Eröffnung von Magen und Darm verursachte lokale Peritonitis mit zum Zustandekommen der isolirten Lähmung in Rechnung gezogen werden, wenn ja auch die Infection bei genügender Technik und Vorsicht sich auf ein Minimum beschränken lässt.

Durchsichtiger sind dann schon die Fälle, wie sie zuerst Riedel[1]) beschrieben hat, bei denen Adhäsionen, Stränge bestehen, die rein mechanisch eine Abschnürung des Magens oder des Duodenums und eine Passagebehinderung herbeiführen. Derartige postoperative Verschlüsse wird man am besten vermeiden, wenn man den Rath Riedel's befolgt, den Bauchschnitt nicht zu klein anzulegen und sorgfältig durch Trennung aller Verwachsungen und Stränge möglichst wieder normale Lagerung der Organe herzustellen, sei es nun, dass man am Magen selbst, an der Gallenblase oder anderweitig im Abdomen arbeitet. Neben den oben schon angeführten ersten Fällen von Riedel, denen sich die von Stieda u. A. anreihen, weise ich an dieser Stelle auf 2 weitere in der hiesigen Klinik gemachte und ebenfalls von Riedel[2]) in seiner Arbeit: „Ueber die verschobene, an falschem Orte durch Verwachsungen festgelegte rechte Niere" genau beschriebene Beobachtungen nochmals hin. In diesen beiden Fällen waren Adhäsionen zwischen Duodenum und Gallenblase und einzelne Verwachsungen am Pylorus, resp. Adhäsion eines Divertikels und des Netzes am Nabel vorhanden, doch konnten sie allein wohl kaum das Auftreten der tödtlichen Magendilatation erklären, besonders da sie wenigstens im ersten Falle vorher keinerlei Erscheinungen gemacht hatten. Es ist vielmehr anzunehmen, dass Beides: Adhäsionen und Narkosenschädigung zusammengewirkt und so die Dilatation herbeigeführt haben.

Aehnliches haben wir mehrmals nach Operationen wegen Gallensteinen mit Verwachsungen der Gallenblase erlebt; hier ein solcher typischer Fall:

37 jähriger Mann; seit 10 Jahren typische Schmerzen unter dem rechten Rippenbogen, Magenschmerzen, zeitweise Erbrechen, kein Icterus. Kein Gallen-

---

[1]) Riedel, Handbuch der Therapie innerer Krankheiten von Pentzold-Stintzing. 2. Aufl.

[2]) Riedel, Deutsche med. Wochenschr. 1907. No. 41 u. 42.

blasentumor zu fühlen. Bei der Operation (October 05) fanden sich flächenhafte Verwachsungen zwischen Gallenblase, Colon, Duodenum und Magen; diese werden alle nach Möglichkeit gelöst. Gallenblase klein, enthält viele Steine, wird entfernt, Bauchnaht.

In den ersten Tagen nach der Operation, am nächsten Abend beginnend, Magendilatation ohne Temperatur mit Ausdehnung des Magens bis zum Nabel; Zwerchfell stark nach oben gedrängt. Durch regelmässige Ausheberungen werden grosse Mengen gallig gefärbter Flüssigkeit entleert; darauf Rückgang der bedrohlichen Erscheinungen. Heilung.

Während in all' den beschriebenen Gruppen die acute Magendilatation als typisches Krankheitsbild primär oder secundär vorliegt, giebt es nun eine Reihe von Fällen, in denen ein ähnliches Bild entstehen kann, während doch nur ein mechanisches Hinderniss und dadurch verursachte Abflussbehinderung besteht, wobei ich zunächst von dem bekannten Circulus vitiosus bei Gastroenterostomie absehe. Es sind das zunächst Störungen nach Gastroenterostomie, wie sie zuletzt wieder Axhausen[1]) beschrieben und in den Erscheinungen treffend mit einer Pylorusstenose verglichen hat. Sie werden dadurch verursacht, dass bei der Gastroenterostomia retrocolica die vernähte Darmschlinge durch Verwachsungen mit dem Mesocolonschlitz abgeschnürt wird und so zu mechanischem Verschluss führt. Das dadurch entstehende Krankheitsbild unterscheidet sich wesentlich von der typischen Magendilatation: das Allgemeinbefinden und die Herzthätigkeit leidet nur wenig und vor Allem fehlt die profuse Hypersecretion und Atonie des Magens: man sieht vielmehr peristaltische Bewegungen desselben und diese deuten eben auf ein mechanisches Hinderniss hin. Auch in der hiesigen Klinik ist ein derartiger Fall, allerdings schon vor vielen Jahren, beobachtet worden und zum Exitus gekommen:

Der 47jährige, sehr elende, abgemagerte Patient A. M. hat seit 6 Jahren Magenschmerzen und Erbrechen; Zunahme der Beschwerden in letzter Zeit. Apfelgrosser harter Tumor in der Mittellinie oberhalb des Nabels; untere Magengrenze 4 Finger breit über der Symphyse; sehr deutliche peristaltische Bewegungen des Magens. Die Operation ergiebt ein Carcinom der Pars pylorica mit Verwachsungen zum Quercolon. Wegen des Allgemeinzustandes wird von der vielleicht noch möglichen Exstirpation abgesehen und die Gastroenterost. retrocol. angelegt.

Nach zuerst glattem Verlauf stellte sich am 10. Tage nach der Operation eine starke Auftreibung des Magens, dann copiöses Erbrechen ein; dabei Tem-

[1]) Axhausen, Deutsche med. Wochenschrift. 1909. No. 4.

peratur 36°, Puls 100. Es folgte wieder ein Intervall des Wohlbefindens, in der Nahrungsaufnahme ganz gut vertragen wurde und kein Erbrechen mehr auftrat. 28 Tage nach der Operation nach glatter Wundheilung erneutes Erbrechen, das so bedrohlich wird, dass man sich am 33. Tage zur Relaparotomie entschliesst. Dabei zeigt sich der erwähnte mechanische Verschluss der zur Gastro-enterost. verwandten Darmschlinge durch narbige Verengerung des Mesocolonschlitzes. Patient war aber schon so vollständig collabirt, dass er sich nicht mehr erholt hat.

Diese Art des postoperativen Darmverschlusses, die ja glücklicherweise selten auftritt, wird am besten vermieden, wenn man dem Vorschlage von Mayo folgend den Rand des Mesocolonschlitzes an der Anastomose durch Naht fixirt.

Es ist unnöthig näher auf den sogen. Circulus vitiosus einzugehen, denn die Beobachtungen und Vorschläge zu seiner Vermeidung sind so alt wie die Operation am Magen selbst. So viel sei nur angeführt, dass in der hiesigen Klinik mit Ausnahme von zwei weiter unten beschriebenen Fällen, bei denen besondere Verhältnisse vorlagen, niemals ein Circulus vitiosus beobachtet worden ist, seitdem in jedem Falle an die Gastroenterostomie noch die Braun'sche Anastomose angeschlossen wird. Dadurch macht sich die etwas längere Dauer der Operation ausreichend bezahlt.

Das plötzliche Einfliessen der Galle in den Magen wird von diesem offenbar sehr schlecht vertragen: dafür spricht unter anderen auch die Beobachtung von Quénu, dessen Patient nach Einnähung der Gallenblase in den Magen unter dauerndem Erbrechen galliger Massen bald zum Exitus kam. Etwas anders scheinen die Verhältnisse zu sein, wenn z. B in Folge langsam enger werdender Duodenalstenose erst geringe dann allmählich zunehmende Mengen von Galle rückwärts in den Magen einfliessen und der Allgemeinzustand des Patienten noch derartig ist, dass der Magen Zeit hat sich an dieses dauernde Einströmen der Galle zu gewöhnen. Zum Beweise führe ich einen Fall von primärem Carcinom des Pankreas an, der hier im September 1908 beobachtet worden ist:

Der 57jährige R. K. ist bis vor $^1/_2$ Jahr vollkommen gesund gewesen; seit der Zeit schnell zunehmende Abmagerung, dazu Erbrechen galliger Massen. Grosser Tumor der Mittellinie zwischen den Rippenbögen.

Operation: Der überfaustgrosse quergelagerte Tumor gehört dem Pankreas an; mehrere kleine Metastasen der Leber. Durch die Geschwulst wird das Duodenum im horizontalen Theil vollkommen comprimirt und undurchgängig. Gastroenterost. retrocol. post.

In den ersten 4—5 Tagen weiter abundantes, galliges Erbrechen genau wie vor der Operation; dann langsam Nachlassen des Brechens; endlich normale Entleerung des Magens durch die Gastroenterostomie.

Nach 4 Wochen in leidlichem Zustande und mit Gewichtszunahme entlassen.

Es muss sich also allmählich eine Gewöhnung des Magens an den Zustand eingestellt haben, da ja sämmtliche Galle nach wie vor durch den Magen fliessen musste, weil das Duodenum dauernd durch das Pankreascarcinom verschlossen blieb.

Wie erwähnt haben wir nur 2mal nach Gastroenterostomie trotz nachfolgender Darmanastomose einen postoperativen Jejunalverschluss resp. mangelhaftes Functioniren gesehen. Beide Fälle sind eigenartig und bieten einiges Interesse.

Fig. 8.

Im 1. Falle handelt es sich um einen 24jährigen Mann, der im December 08 wegen eines grossen Ulcus pylori hier mit Gastroenterost. retrocolica post. und Braun'scher Anastomose operirt worden war. Schon in den nächsten Tagen trat ab und zu Erbrechen und Auftreibung des Magens ein, sodass der Magen wiederholt ausgespült werden musste. Die Erscheinungen nahmen zu; deshalb am 13. Tage Relaparotomie. Dabei zeigt sich folgender Befund: die Jejunalschlinge ist ziemlich kurz und anisoperistaltisch angelegt und zwar so gedreht, dass der abführende Darmschenkel unter dem zuführenden liegt (s. Zeichnung). Der zuführende Schenkel hat nun den abführenden comprimirt und verhindert so den Abfluss; der abführende ist extrem erweitert, gefüllt und hat dadurch immer mehr Darm unter dem zuführenden hindurch nach oben gezogen. Endlich gebot das Mesenterium der abführenden Schlinge Halt; der nun unter dem zuführenden Theil liegende Darm zeigt deutliche Schnürfurche; Ausgleich des Inhalts findet beim Anheben der zuführenden Schlinge sofort statt.

Es wird versucht, da Patient einen grösseren Eingriff, der in einer Anastomosirung der Theile dies- und jenseits der Abklemmungsstelle hätte bestehen müssen, nicht mehr aushielt, durch Fixation der Schlinge in möglichst günstiger Lage die Compression zu beseitigen; doch starb Patient schon am übernächsten Tage unter denselben Verschlusserscheinungen.

Es ist dies ein besonderer Unglücksfall, der nicht eintreten kann bei isoperistaltischer Anlagerung und wohl auch bei antiperistaltischer vermieden wird, wenn die Drehung so erfolgt, dass der abführende Darmtheil nicht unter, sondern über den zuführenden zu liegen kommt.

Die Passagestörung im 2. Falle war hervorgerufen durch Perforation eines Ulcus pepticum der zuführenden Jejunalschlinge in die vordere Bauchwand; complicirt war der Verlauf noch durch einen später auftretenden Ileus durch Netzverwachsung. Zugleich zeigt der Fall wieder, wie schwierig ja unmöglich oft die Unterscheidung von Ulcus und Carcinom des Magens ist. Schlechtes Allgemeinbefinden, starke Gewichtsabnahme, grosser Tumor und Drüsen, Alles sprach für Carcinom: nur das Vorhandensein von freier Salzsäure würde uns jetzt, nachdem in letzter Zeit an der hiesigen Klinik sehr zahlreiche, derartig diagnostisch strittige Fälle operirt worden sind, an der Diagnose Carcinom zweifeln lassen; denn das Vorhandensein der freien Salzsäure spricht fast durchweg für Ulcus, ebenso wie meist Milchsäure ziemlich sicher das Carcinom anzeigt, während das blosse Fehlen freier Salzsäure und geringe Gesammtacidität zu keinem Schluss auf den Charakter des Leidens berechtigt und in gleicher Weise bei Wanderniere etc. oft beobachtet wird. So sehr die mikroskopisch festgestellte Entartung der Drüsen ausschlaggebend ist, so wenig darf man sich auf den negativen Ausfall der Untersuchung verlassen, da trotzdem eine krebsige Degeneration des Magentumors vorliegen kann.

Jakob, J., 48 Jahre alt.

April 04 hier mit Gastroenterost. ant. nebst Braun'scher Anastomose operirt wegen apfelgrossen Tumors des Pylorus mit harten Drüsen der Umgebung als Ca. pylori. Bald nach der Operation wieder Schmerzen links, die allmählich zunahmen und auf das Weiterwachsen des Carcinoms bezogen wurden. Dabei fiel das relativ gute Aussehen des P. auf; gegen Ca. sprach, dass P. nicht zu Grunde ging, sondern wenn auch unter heftigen Beschwerden weiter lebte.

Wiederaufnahme: November 08. Links von der Mittellinie findet sich ein äusserst druckempfindlicher, wegen der Bauchdeckenspannung nicht genau abgrenzbarer Tumor. P. krümmt sich vor Schmerzen.

Operation: Darm in der Mitte der Narbe adhärent: beim Ablösen desselben quillt plötzlich Darminhalt aus einem pfennigstückgrossen Loch hervor. Dieses Loch liegt im linken Winkel der Gastro-enterostomie: diese selbst ist völlig intact, die Anastomosenöffnung weit durchgängig. Der Pylorus stark narbig verengt, ist nur für eine Sonde passirbar, seine Wand papierdünn. Tumor des Pylorus und Drüsenschwellung nicht mehr vorhanden. Da ein guter Nahtverschluss des Loches nicht erzielt werden kann, wird der offene Darmschenkel quer resecirt und in sich vernäht, ebenso die Wunde im Magen. Schluss der Bauchhöhle, reactionsloser Verlauf.

Zweite Wiederaufnahme: Februar 09. Adhäsionsbeschwerden. Erbrechen, Auftreibung des Magens, schlechtes Allgemeinbefinden. Durch erneute Operation werden Adhäsionen besonders des Netzes nach links gelöst. Netz ausgebreitet und fixirt. Heilung.

Den Schluss endlich bildet ein Fall von rein mechanischem postoperativen Ileus nach Pyloroplastik.

Lisette, P., 36 Jahre. November bis December 06 und Januar bis Februar 08.

Vor etwa 1 Jahr wegen Verengerung des Pylorus hier mit Pyloroplastik behandelt. Zuerst gutes Befinden, dann wieder Abmagerung, Schmerzen und Erbrechen. Relaparotomie: Der Magen ist im operirten Theil völlig mit der Bauchnarbe (durch den rechten Rectus) adhärent, spitzwinklig und scharf abgeknickt, lässt sich aber leicht ablösen. Pylorus weit und durchgängig. Heilung.

Unsere Beobachtungen über postoperativen Ileus nach Hernienoperationen sind bereits am Ende des Capitels über eingeklemmte Hernien (I, B, 1.) mitgeteilt.

Postoperativer Ileus nach Appendicitis.

Weitaus die grösste Zahl der Fälle von postoperativem Ileus schliessen sich an Operationen der Appendicitis an. Dabei wäre es unrichtig, dem Eingriff als solchen eine Hauptrolle für das Zustandekommen des Darmverschlusses zuzuschreiben: vielmehr finden wir ja häufig bei der Exstirpation der Appendix im acuten Stadium oder im Intervall flächenhafte oder auch strangförmige Verwachsungen als Zeugen früherer Entzündungen. Diese Adhäsionen sind entweder bisher wenig oder garnicht in die Erscheinung getreten, oder aber sie sind es gerade, die das Krankheitsbild verschlimmern und den Patienten zur Operation drängen. Auch unter unsern Beobachtungen sind zahlreiche besonders der ersten Art; zum Beweise des Vorkommens der zweiten führe ich kurz folgende zwei bezeichnende Krankengeschichten an.

27jähriger Mann. 1903.

Als Appendicitis geschickt; Appendix stark fibrinös belegt, Abscess im kleinen Becken. Netzstrang, der nach der äusseren Beckenwand zieht und das Ileum dicht am Coecum obturirt. Dünndarm blauroth, stark gefüllt. Entleerung des Darmes durch Punction, Darmnaht. Appendix entfernt; Drainage. Heilung.

Unglücklich verlief ein analoger Fall, bei dem bei der ersten Operation der von früheren Anfällen herrührende Strang nicht gefunden worden war, da lediglich die Appendicitis und der Abscess in Angriff genommen wurde, ohne den freien Bauch zu eröffnen.

Fritz B., 12 Jahre. 23. bis 25. 8. 05.

Früher schon mehrmals Blinddarmentzündung; jetzt 3 Tage schwer krank. Temp. 39°, Puls 120. Grosser Tumor der Ileocoecalgegend, übriger Bauch etwas aufgetrieben, druckempfindlich. Gangrän, Perforation, Kothabscess. Exstirpation der Appendix. Drainage.

Am folgenden Tage Auftreibung des Bauches, kein Stuhl, keine Winde; Puls 130, schlecht. Temp. 37,8. Deutliche peristaltische Bewegungen.

2. Operation: Mittelschnitt, Darm stark gebläht; ein Netzstrang läuft zum Abscess und ist dort adhärent; deutliche Schnürfurche am Ileus. Darm entleert, Naht, Mittelschnitt geschlossen. Exitus.

Es entzieht sich selbstverständlich der Beurtheilung, wie oft dergleichen Strangbildung — flächenhafte Verwachsungen sind ja wohl nach den meisten schwereren unoperirten Blinddarmentzündungen vorhanden — in der früheren Zeit, als die Appendicitis noch nicht Gegenstand der Operation war, zum Tode geführt hat; doch werden analog den eben angeführten Fällen, von denen auch der erste ohne Eingriff sicher letal geendet hätte, wohl häufig derartige postappendicitische Verwachsungen secundär die Patienten ins Grab geworfen haben; die Diagnose ist nur nicht gestellt worden. Ausserdem haben aber derartige Adhäsionen früher wohl deshalb seltener zur Ausbildung kommen können, weil sie sich gewöhnlich an schwere perforative Appendicitiden anschliessen, die als solche schon primär so oft letal endigen. Eine grössere Zahl von derartigen Beobachtungen ist erst ermöglicht worden, seitdem die Bauchchirurgie weitere Verbreitung gefunden hat. Dass der operative Eingriff mit folgender Drainage oder gar Tamponade in dieser Richtung auch Gefahren mit sich bringt, soll damit nicht geleugnet werden. Charakteristisch aber ist, dass es sich in unsern 36 einschlägigen Fällen von postoperativem Ileus 32mal um perforirte

Appendicitis handelt, während nur 4mal der Ileus auf geschlossene Appendicitis folgte.

Fast nach jeder Appendicitisoperation sieht man eine leichte Lähmung der Darmthätigkeit, die sich besonders am 3. Tage in Blähungsbeschwerden und geringer Auftreibung zeigt und gewöhnlich durch Glycerinspritze oder Einlauf leicht beseitigt wird. Sie hat offenbar ihren Grund in Schädigungen, an denen die Narkose, der Eingriff am Darm selbst etc. Antheil haben. Schwerer können diese Störungen sein, wenn eine Appendicitis vorliegt, die zwar nicht perforirt war, bei der der Bauch auch vollkommen wieder geschlossen wurde, die aber durch allgemeinen trüben Erguss die Mitbetheiligung grösserer Theile oder auch des ganzen Bauches zeigte. Bei der Besprechung der diffusen Peritonitis wurde schon erwähnt, dass derartige Fälle meist nicht drainirt zu werden brauchen, sondern das Peritoneum die Schädigung überwindet, wenn es auch vielleicht etwas länger dauert, bis die Darmthätigkeit wieder voll in Gang kommt. Mit der Abscessbildung und der damit verbundenen localen Peritonitis werden die dadurch bedingten Passagestörungen paralytischer Natur natürlich beträchtlich zunehmen, wenn man auch hier häufig erstaunt ist, wie wenig die Darmthätigkeit überhaupt gestört wird. In diesen Fällen ist es uns wohl stets gelungen, durch Abführmittel und besonders durch Kochsalzeinläufe, ev. mit hohen langdauernden Spülungen, Physostigmin-Injectionen, Stuhl zu erzielen, sodass eine Enterostomie vermieden werden konnte. Und selbst wenn man nicht in der Lage ist, durch dergleichen Mittel nachzuhelfen, so erfolgen gewöhnlich nach etwas längerem Zuwarten spontan Winde und Stuhl, wenngleich die Kranken durch die anfangs zunehmende Auftreibung arg belästigt werden.

Voraussetzung dabei ist das Localbleiben des Processes. Anders aber werden die Verhältnisse, wenn es sich um grosse, multiple Abscesse oder gar um diffuse Peritonitiden handelt. Die Schädigungen sind dann ausgedehnter, schwerer, und dem entsprechend können Zustände mehr oder weniger allgemeiner Darmparalyse auftreten, die die Anlegung einer oder mehrerer Darmfisteln erfordern; manchmal bringt schon die Eröffnung des Coecum von der ersten Wunde aus mit nachfolgenden Einläufen und Spülungen Rettung. Im allgemeinen wird der dem primären Eiterherd angelagerte Darmtheil, Coecum und unterstes Ileum, am meisten Neigung zu

localer Lähmung zeigen; vereinzelt aber scheinen auch andere Partien davon ergriffen werden zu können. So ist wohl der folgende sehr interessante Fall zu erklären, in dem nach eitriger perforativer Appendicitis am 13. Tage post op. eine Invagination im oberen Jejunum auftrat, die zu erneutem Eingriff mit Darmresection zwang.

Berthold W., 27 Jahre. 10. bis 28. 8. 1903.

Appendicitis, 2. Anfall; 39,2 Temp. Tumor reicht bis zum Rippenbogen. Gangrän, Perforation, Kothabscess hinter dem Coecum. Exstirpation der Appendix. Drainage.

Am 13. Tage ohne Fieber. Von neuem starke Schmerzen im Bauch ohne besondere Localisation. Schlechtes Allgemeinbefinden, Erbrechen. 2 Tage darauf faustgrosse Resistenz links von der Mittellinie.

2. Operation: Schnitt durch den linken Rectus; faustgrosser, harter, suggillirter, blaurother Darmabschnitt: Invagination im oberen Jejunum; zuführende Darmschlinge stark gebläht, Wand infiltrirt. Resection der 50 cm langen Invagination. Naht von End zu End. Ausserdem wird ein Netzstrang, der zum 1. Operationsgebiet zieht, abgetragen. Exitus an Peritonitis (Nahtinsufficienz).

Auch das Bild der allgemeinen Darmparalyse nach eitriger Appendicitis ist nur selten ein ganz reines, — der sog. Pseudoileus (Olshausen) kommt bei dem infectiösen Charakter der Primärerkrankung wohl kaum in Betracht —, vielmehr finden sich dabei natürlich in der Umgebung der Abscesse Verwachsungen der Därme, die auch ihrerseits die Passage behindern können. Und meist sind es entzündliche Erscheinungen, Darmlähmung und Adhäsionsbildung zusammen, die zum Bilde des postoperativen Frühileus beitragen und zu Abknickungen, Drehungen, Ventilverschluss und dergl. führen. Dieser Symptomencomplex kann sich sofort an die Operation anschliessen — dann werden die entzündlich peritonitischen Erscheinungen im Vordergrunde stehen — oder erst nach mehr oder weniger Tage lang dauerndem Wohlbefinden auftreten, der Ausbildung von Verwachsungen entsprechend. Und zwar werden die entzündlichen Veränderungen und die dadurch bedingten Passagestörungen am stärksten sein, wenn an einer Stelle im Bauche noch ein Abscess besteht, um den sich Darmschlingen legen. Hier wirken dann Entzündung, Lähmung und Adhäsion besonders intensiv zusammen, und es tritt noch hinzu die mechanische Compression des Darmes durch den Abscess selbst. Am häufigsten sind in dieser Beziehung die Kleinbeckenabscesse. Charakteristisch für das Be-

stehen von Abscessen ist wie stets die Temperaturerhöhung, die oft einen Fingerzeig giebt, aber mit einiger Sicherheit differentialdiagnostisch wohl nur zur Unterscheidung vom reinen postoperativen Strangileus verwandt werden kann.

Um einen Ileus, lediglich bedingt durch einen secundären Abscess, handelt es sich im Falle No. 2, während im übernächsten (No. 3 der Tabelle am Schluss, zwar der stinkende Abscess im Netz die Ursache des Ileus darstellt, aber ausserdem auch sonst noch Adhäsionen bestanden.

Bei der grossen Mehrzahl von Frühileus nach Appendicitisoperationen aber handelt es sich um Combination von Entzündung (Abscess) und Adhäsion und zwar so, dass am primären Abscesslager die Darmschlingen adhärent sind, selbst an der Entzündung theilnehmen, unter einander verwachsen und dadurch Gelegenheit zur Passagestörung geben. Unter unserm Material sind 11 derartige Beobachtungen, von denen nur einmal die Appendix nicht perforirt war; aber auch in diesem Falle zeigte der Wurmfortsatz dicke Fibrinbeläge, und der ganze Bauch war voll trüben Ergusses.

Die Dauer zwischen der 1. und 2. Operation schwankt zwischen 3 und 47 Tagen; meist waren bei langem Zwischenraum nach einander multiple Abscesse eröffnet worden, oder es handelte sich um riesengrosse Eiterherde. Nur ein Patient war schon entlassen, alle anderen befanden sich noch in der Klinik.

7mal bestand Fieber (bis zu 38,1°), 4mal keine Temperatursteigerung, obwohl auch in diesen Fällen schwere Entzündungen, ja sogar Abscesse gefunden wurden. Dagegen war der Puls stets beträchtlich erhöht (bis zu 150), klein, weich, und wies auf den peritonitisch entzündlichen Charakter der Erkrankung hin.

Der Ileus setzt meist ziemlich acut in voller Schwere mit Schmerzen, Erbrechen, Auftreibung des Leibes und Sistirung von Stuhl und Winden ein; seltener gingen geringere Schübe voraus oder traten die Erscheinungen mehr subacut auf. Ausser der Auftreibung wurde 7mal Dünndarmperistaltik constatirt und fast stets durch die Hauptschmerzhaftigkeit, die noch bestehende Abscessdrainage oder durch einen gefühlten Tumor ein Schluss auf den Sitz des Hindernisses ermöglicht und die Wahl des Schnittes geboten. Nur in der Minderzahl kommt man dabei mit Eröffnung der alten Incision aus, besonders wenn es sich um grössere afficirte

Darmconvolute handelt; meist wird man gezwungen, zur vollkommenen Klarstellung der Verhältnisse den Mittelschnitt zu wählen, wobei ja allerdings die Gefahr besteht, dass man ev. den Abscess von der Bauchhöhle aus eröffnet. Bei der Entscheidung über die Ausdehnung des Eingriffes ist in erster Linie natürlich der allgemeine Körperzustand maassgebend: einerseits wird man sich bei sehr elenden Patienten hüten, einen grösseren Eingriff zu unternehmen, sondern sich nur auf eine Enterostomie beschränken; auf der anderen Seite aber ist zu bedenken, dass häufig an mehreren Stellen die Darmpassage gestört oder aufgehoben ist, so dass man vielleicht die beste Zeit mit der Partialoperation verliert und der Patient später eine radicale nicht mehr aushält, ganz abgesehen von den Gefahren, die eine ev. hohe Dünndarmfistel durch Inanition u. s. w. bietet. Und wenn die Patienten sich noch in klinischer Behandlung befinden und nicht zu lange Zeit mit conservativer Behandlung verloren wird, so ist der Allgemeinzustand ja meist noch befriedigend. Dass zuerst der Versuch, ohne Operation durch die bekannten Mittel die Darmpassage wieder herzustellen, gemacht werden muss, ist selbstverständlich.

Hat man sich zu einem grösseren Eingriff entschlossen, so richtet sich das weitere Vorgehen nach den betreffenden Verhältnissen. Meist findet sich um die granulirende Wunde, den Drainkanal, um eine Darmfistel oder dergl. als Ausgangspunkt ein Convolut verklebter, verwachsener, entzündeter Darmschlingen, die gewöhnlich dem unteren Ileum angehören; sie weisen die mannigfaltigsten Füllungszustände, Drehungen, Knickungen auf. Der Darm ist meist blauroth, gebläht — ein Zustand, der sich auf den ganzen oralen Theil fortsetzen kann — und ist oft so morsch, dass er beim Lösen der Verwachsungen einreisst. Man ist dann häufig gezwungen, den gelösten Darm zu reseciren, da multiple Löcher entstanden sind und eine sichere Naht bei dem Zustande des Darms ausgeschlossen erscheint. Dieselbe Unsicherheit der Naht verbietet oft auch eine oder mehrere Anastomosen, die zur Wiederherstellung der Passage nothwendig wären; ganz abgesehen davon, dass wir auch danach noch schwere Störungen im Sinne des Circulus vitiosus gesehen haben. Es ist dann bei derartigem Befunde das Beste, Schnellste und Sicherste, die ganze schadhafte Partie zu reseciren. Manchmal wird man dann in der Lage

sein, die Naht von End zu End auszuführen, den Darm zu reponiren und den Bauch bis auf ein Drain zu schliessen. Die Gefahr der Infection des Peritoneum ist dabei nicht so gross, da es durch die chronisch entzündliche Veränderung meist in hohem Maasse gegen Infectionen widerstandsfähig geworden ist. So sind Fall No. 11 und 12 behandelt worden und zwar mit gutem Erfolg. 5 mal musste man sich damit begnügen, den Darm als Anus einzunähen da seine Beschaffenheit eine circuläre Naht nicht gestattete; von diesen sind durch nachträglichen Schluss des Anus 3 zur Heilung gebracht worden. Manchmal gelingt es auch, besonders bei früh zur Operation kommenden und nicht so schweren Fällen, den Darm nach der Lösung zu reponiren, wobei eine Punktion und Entleerung mit nachfolgender Uebernähung von Vortheil sein kann.

Von den nach diesen Gesichtspunkten behandelten 11 Fällen wurden 8 geheilt; von den 3 gestorbenen war der 1. eine primär diffus-jauchige, der 2. eine progrediente Peritonitis und der 3. ein $2^1/_2$jähriges, sehr elendes Kind. Besonderes Interesse erregt in physiologischer Hinsicht unter den geheilten noch ein Fall, bei dem 1,50 m Dünndarm resecirt wurde. Patient hat lange Zeit an profusen Durchfällen gelitten, die auch jetzt (1909) dann noch eintreten, wenn der junge Mann fette Kost zu sich nimmt; sonst aber ist der allgemeine Ernährungszustand, der zuerst viel zu wünschen übrig liess, jetzt ein völlig befriedigender, so dass die Resection keinen grösseren dauernden Nachtheil gebracht hat.

2 weitere Fälle (No. 13 und 14 der Tabelle) können auch als Spätileus durch Stränge aufgefasst werden; doch habe ich sie an diese Stelle gesetzt, da die primäre Eiterung noch nicht beendet war und ausserdem noch diffuse Verwachsungen der Därme mit der Abscesswand bestanden, wenn auch die Strangobturation (No. 13) resp. Strangulation (No. 14) den Hauptgrund für die Passagebehinderung bildete.

Der postoperative Ileus durch diffuse Verwachsungen der Darmschlingen kann nun auch erst einsetzen, nachdem die Eiterung schon völlig aufgehört hat; doch ist dies seltener, da der Reiz der frischen Entzündung dann fehlt. Nur 2 derartige Beobachtungen sind hier gemacht; mit Ausnahme des Fehlens der floriden Eiterung entsprach der Befund im Abdomen vollkommen dem bei der

vorigen Gruppe besprochenen; doch verlief die Erkrankung ohne Fieber und entsprach mehr dem Bilde des Strangileus, war aber weniger stürmisch, da ja keine scharfe Darmabklemmung vorlag. Der Ausgang war beide Male günstig (No. 15 und 16).

An dieser Stelle möchte ich dann noch auf eine Form des postoperativen Ileus aufmerksam machen, die allerdings nur selten zur Beobachtung gekommen ist, die aber wegen ihrer Eigenthümlichkeit besonders erwähnenswerth erscheint. In allen 3 hierher gehörenden Beobachtungen war die primäre Erkrankung eine schwere eitrige, perforirende Appendicitis gewesen, einmal sogar mit diffus eitriger Peritonitis. Am 28., 40. und 51. Tage, während wenigstens bei den beiden letzten Patienten aus unerklärlichen Gründen gegen alle sonstigen Beobachtungen noch secernirende Fisteln vorhanden waren, entstand subacut das Bild einer ausgebreiteten Peritonitis mit Temperaturerhöhung, Pulsbeschleunigung, Auftreibung des Bauches und Erbrechen ohne peristaltische Bewegungen, so dass wir an Fremdkörper, secundäre Abscesse, Darmfisteln und dergl. denken mussten. Alle 3 Mal fand sich in der Umgebung der alten Wunde, 2 Mal rechts, 1 Mal links, nach dem kleinen Becken zu eine Resistenz oder ein Infiltrat. Die vorgenommene Relaparotomie erwies weder den einen noch den anderen der angenommenen Befunde, sondern lediglich eine mehr oder weniger ausgedehnte, starre, ödematöse, blasse Infiltration der betreffenden Dünndarmschlingen resp. der Flexura sigm. Am meisten lässt sich der Zustand vergleichen mit der primären Typhlitis. Unbeeinflusst durch die Operation nahmen die Erscheinungen einige Tage lang noch ihren Fortschritt, um dann 2 Mal langsam abzuklingen und auszuheilen, während einmal vielleicht auch propter operationem weitere gefahrdrohende peritonitische Erscheinungen sich entwickelten, die nach Anlegung von 2 Kothfisteln rechts und links aber endlich zum Stillstand kamen. Auch der Patient wurde zum Schluss gesund.

Ueber die Art und Entstehung dieser Erkrankung bin ich nicht in der Lage Aufschluss zu geben; Veränderungen der Gefässe (Thrombosen), Ulcerationen oder dergl., die noch am ersten derartige Veränderungen hervorrufen würden, konnten nicht nachgewiesen werden, wenn letztere natürlich auch vorhanden gewesen sein können. Diese Fälle ähneln dem von Riedel in den Grenz-

gebieten 1904 (Invagination) nebenbei erwähnten; damals handelte es sich um eine ähnliche postoperative Infiltration des S romanum mit folgender Passagestörung nach eitriger Appendicitis; der einzige Unterschied besteht in der damals vorhandenen Röthung der Darmpartie, während hier alle 3 Mal der Darm auffallend blass war. Offenbar aber sind es verwandte Processe. Riedel lässt die Frage offen, ob in seinem Falle eine Infection der Darmwand oder ein circumscripter Katarrh vorgelegen hat.

Aehnlichkeiten bestehen zweifellos auch mit der sog. Colitis resp. Sigmoiditis hyperplastica, die ebenfalls eine entzündliche Infiltration sämmtlicher Wandschichten des Darmrohres darstellt und ihren Grund in Einwanderung von Entzündungserregern in die Darmwand hat. Dass aber trotzdem die Processe von einander verschieden sind, beweist die Localisation, die postoperative Entstehung und das acute Abklingen ohne jede therapeutische Maassnahmen in unseren Fällen, während die Sigmoiditis hyperplastica durch einen exquisit chronischen Verlauf ausgezeichnet ist. Unwahrscheinlich ist es auch, dass es sich in diesen Fällen bei dem acuten postoperativen Auftreten, dem baldigen Verschwinden der Erkrankung, sowie dem Fehlen aller sonstigen tuberculösen Erscheinungen bei unsern Patienten etwa um einen Process gehandelt haben sollte, wie ihn z. B. Boese[1]) beschreibt, ein Process, der auf tuberculös-ulceröser Basis beruhend ebenfalls ein Bild bietet, das der primären Typhlitis ähnelt. Ebenso ist in unseren Fällen Lues auszuschliessen.

Die specielle Diagnose zu stellen wird kaum möglich sein; findet man aber bei der Operation diese Form der Entzündung, so sind grössere Eingriffe zu vermeiden.

17. Arthur P., 16 Jahre. Mai bis Juli 09.

Appendicitis perforativa. Temp. 39, Puls 120, diffuse eitrige Peritonitis: Appendix entfernt, Spülung. Nach 9 Tagen Beckenabscess vom Rectum aus eröffnet. Am 28. Tage Temp. 38,8; schmerzhafte Infiltration unterhalb des linken Kreuzschnittes. Die Revision ergiebt, dass der Tumor gebildet wird durch die starr infiltrirte, blasse Flexur; kein Abscess. Noch einige Tage Temperatursteigerung und Resistenz, dann Heilung.

---

[1]) Boese, Ueber den stricturirenden Tumor der Flex. sigmoid. Arch. f. klin. Chirurgie, Bd. 86. Heft 4.

18. Hugo H., 30 Jahre. 25. 10. 08. bis 21. 3. 09.

Appendicitis perforativa gangraenosa. Stinkender Abscess im kleinen Becken, allgemeiner trüber Erguss. Appendix entfernt. Drainage.

Am 40. Tage plötzlich peritonitische Erscheinungen, Auftreibung, Erbrechen, Collaps, 37,8, Puls 120. Die Revision der Wunde von rechts ergiebt keinen Abscess, sondern nur ausgedehnte starre, blasse Infiltration mehrerer Dünndarmschlingen unten rechts. Wegen beträchtlicher Auftreibung wird in den folgenden Tagen zunächst eine Fistel im Cöcum, dann links neben dem Nabel eine zweite in einer hohen Dünndarmschlinge angelegt. Später Schluss der Darmfisteln unter Lösung multipler Verwachsungen. Heilung.

19. Oswin V., 25. 3. bis 19. 6. 09.

Appendicitis perforativa. Temp. 38,3, Puls 120, im ganzen Bauch stark getrübte, fast eitrige Flüssigkeit. Kothabscess im kleinen Becken. Nach vielen Wochen noch immer Secretion aus der Tiefe, langsam Ansteigen der Temperatur und des Pulses, Auftreibung, Erbrechen; deshalb am 51. Tage Revision. KeineDarmfistel, kein Abscess. Die Dünndarmschlingen unten rechts sind starr infiltrirt, blass. Drainage. In den nächsten Tagen noch Temperatur bis 38, Puls 100, dann langsam Rückgang der Erscheinungen. Heilung.

Spätileus nach Appendicitisoperation.

Wenn man häufig Gelegenheit hat bei Nachoperationen nach eitriger Appendicitis ev. Peritonitis nach einiger Zeit wieder das Abdomen zu eröffnen, so ist man oft erstaunt, kaum noch Veränderungen zu finden, während doch früher vielleicht der gesammte Darm untereinander verwachsen war. Im Allgemeinen hat das Peritoneum demnach offenbar die Fähigkeit derartige abnorme Bildungen wieder zu entfernen in hohem Maasse, wobei die Art der einstigen Serosaentzündung bestimmend ist. Dass die Verwachsungen der Därme nach vollkommenem Verlust der Serosa per granulationem dabei die ungünstigsten Chancen geben werden, liegt auf der Hand. Diese Fähigkeit des Peritoneums ist jedoch nicht bei allen Individuen gleich, ja es scheint manchmal direct eine Vorliebe zu bestehen derartige Verwachsungen beizubehalten, vielleicht immer wieder neue zu bilden. Während nun, wie z. B. von der Tuberculose bekannt, eine allgemeine flächenhafte Verwachsung der Darmschlingen häufig auffallend wenig oder sogar keinerlei Störungen der Darmpassage macht, sind es vielmehr einzelne Stränge, die zu postoperativem Ileus durch Strangobturation oder Strangulation Anlass geben. Nach Wilms bezeichnet man als Spätileus diejenige Form, „bei welcher der Darmverschluss auftritt,

nachdem die Operation mit ihren Störungen, der Darmlähmung, Erbrechen und der allgemeinen Schädigung überwunden ist.“ So lange aber noch Eiterung besteht, die Wunde nicht vollkommen geschlossen ist, werden reine Fälle dieser Art selten sein und meist entzündliche Processe mitspielen, sodass ich diese Fälle (Nr. 13 und 14) von den folgenden getrennt aufgeführt habe.

Die später nach Ablauf der Entzündung gefundenen Stränge stammen entweder vom Netz her, das ja sehr oft direct eine lebensrettende Rolle bei der primären Appendicitis gespielt hat, jetzt aber, an der Stelle der früheren Entzündung fixirt, eine grosse Gefahr bildet; oder aber sie stammen von Adhäsionen der Intestina untereinander oder mit dem Peritoneum, also neugebildeten Geweben. Wenn intraperitoneale Blutungen bei unverletztem Endothel überhaupt zu Adhäsionen Anlass geben können (wir haben neulich einen Fall von Leberruptur gesehen, bei dem 14 Tage lang der Bauch mit Blut angefüllt war, und der bei der Operation absolut keine Verwachsungen aufwies) – die Erfahrungen der Gynäkologen bei geplatzter Tubargravidität bilden in dieser Beziehung offenbar eine Ausnahme —, so tritt diese Ursache jedenfalls bei der Appendicitis vollkommen hinter der Entstehung der Verwachsungen aus entzündlichen Processen mit und ohne Serosadefecte in den Hintergrund. Zunächst sind die Adhäsionen flächenhaft, erst später werden sie durch die Darmbewegungen zu Strängen, Bändern und dergl. ausgezogen. Diese können dauernd ohne jede Schädigung der Darmpassage bestehen oder auch nur partielle Abknickungen ohne stärkere Erscheinungen zur Folge haben. Erst wenn ein besonderes Ereigniss, Diätfehler, ungewöhnlich starke Füllung des Darmes oder dergl. hinzutritt, kann es zu Störungen kommen, die zu vollständiger Abknickung, Compression der abführenden durch die zuführende Schlinge mit oder ohne Drehung etc. führen; oder aber es schlüpfen Darmtheile unter diese Stränge, um so obturirt oder strangulirt zu werden.

Wie erwähnt bietet die Operation mit der unvermeidlichen Schädigung des Darmes durch Anfassen, Abkühlung, Naht, besonders aber durch die nachfolgende Drainage oder gar Tamponade eine weitere Begünstigung für die Entstehung von Adhäsionen. Diese Schädlichkeiten durch den Eingriff selbst auszuschalten, sind die verschiedenartigsten Vorschläge gemacht worden, von denen aber

nur die frühzeitige Anregung der Peristaltik Vortheile gebracht zu haben scheint. Ob die trockene oder die feuchte Asepsis in dieser Hinsicht besser ist, wird schwer zu entscheiden sein, der Ungleichheit der Fälle, der verschiedenen Technik und anderen Umständen entsprechend. Wenn auch Busch und Biebergeil[1]) auf Grund experimenteller Untersuchungen die Behandlung mit feuchten warmen Kochsalzcompressen als weniger zu Verwachsungen disponirend empfehlen, so wird doch im Allgemeinen zur Zeit mehr die trockne Asepsis angewandt. Von allen Mitteln, die in die Bauchhöhle gebracht mechanisch die Verklebungen verhindern sollen, wie Kochsalz, Olivenöl (neuerdings von Borchard, Chir.-Congr. 1909 empfohlen), Paraffin, Lanolin verdient nur das erste nähere Beachtung; doch hat schon Wilms darauf hingewiesen, dass wahrscheinlich auch dabei die günstige Wirkung auf die frühzeitige Anregung der Peristaltik zurückzuführen ist. Wenn möglich bietet der sofortige vollkommene Schluss der Bauchhöhle nach thunlichst geringem und schonendem Eingriff den besten Schutz vor Verwachsungen. Bei eitrigen Processen aber helfen meist alle Maassregeln zur Verhütung nur bedingt, da die Verwachsungen eben schon bestehen, wenn operirt wird. Von der offenen Tamponade ist man ja allgemein zurückgekommen und beschränkt sich auf Drainage, die durch Gazedochte, Gummirohre mit und ohne Umwicklung oder Glasdrains bewirkt wird. Ganz werden sich bei keiner dieser Methoden Adhäsionen vermeiden lassen, im Allgemeinen aber glattwandige Rohre vorzuziehen sein. Neben den z. B. in Amerika fast durchweg üblichen Cigarettendrains aus Gummipapier wären in dieser Beziehung am entsprechendsten die Glasröhren (Dreesmann); doch bieten auch letztere wieder Nachtheile, die besonders in Gefahr des Decubitus bestehen. Dabei muss immer im Auge behalten werden, dass alle diese Vorsichtsmaassregeln ja nur eine Neubildung von Adhäsionen erschweren können, während die durch den eitrigen Process selbst bedingten unbeeinflusst bleiben.

Es ist wichtig, dass unter den 17 hierher gehörigen Fällen unseres Materials 10 sich befinden, bei denen der Ileus erst nach 1 oder mehreren Jahren auftrat, 6 zwischen 1 bis 12 Monaten und nur 1 nach 26 Tagen. Aus diesen Zahlen ergiebt sich, dass es

---

[1]) Archiv für klin. Chirurgie. Bd. 87. Heft 1.

oft möglich sein wird spätere Störungen zu vermeiden, wenn man nach Ablauf der Entzündung den Bauch wieder öffnet und bestehende Stränge entfernt. Das geschieht in der hiesigen Klinik durch die sogen. Narbencorrection, die im Allgemeinen 3 Monate nach vollkommener Verheilung der Wunde bei allen drainirten Fällen vorgenommen wird. Wenn man beim Kreuzschnitt drainirt, so darf man die Aponeurose des Externus nicht nähen, da sonst häufig bei Eiterung eine Nekrose derselben eintritt. Es bleibt dann ein Spalt im Externus, in dessen Mitte das Loch im Internus liegt, sodass hier eine Hernie entstehen kann. Diese Hernie muss secundär beseitigt werden, und zwar durch Etagennaht, um wieder normale Verhältnisse herzustellen. Es wäre ja nun praktisch im Sinne der Verhütung von Strangileus diese Narbencorrection gleich nach der Ueberhäutung der Wunde vorzunehmen, doch hat sich gezeigt, dass die Heilung dann oft nicht glatt erfolgt, da das Gewebe noch infiltrirt ist, stark blutet und häufig noch Keime enthält. Nach 3 Monaten aber sind diese Störungen nicht mehr zu befürchten, die Narben blass und weich. Wir haben uns nun gewöhnt, bei dieser Narbencorrection stets das Peritoneum zu eröffnen und alle Verwachsungen zu lösen. Diese sind meist flächenhaft zwischen Cöcum, Dünndarm und Peritoneum parietale; oft aber haben sich auch sehr gefährliche Stränge gefunden, die so entfernt werden konnten, ehe sie sich bemerkbar gemacht hatten. Bezeichnend ist auch, dass eine ganze Reihe von Ileusfällen solche Patienten betraf, die aus Furcht oder aus anderen Ursachen sich nicht zur Nachoperation hatten entschliessen können, während diese sonst als selbstverständlich und zur Appendicitisbehandlung gehörig auch vom Publikum betrachtet wird und noch niemals ungünstig verlaufen ist. Ich glaube, dass oft auf diese Weise der postoperative Ileus verhütet worden ist; denn bei immer steigender Menge von Appendicitiden hat sich doch die absolute Zahl der postoperativen Darmverschlüsse pro anno nicht vermehrt.

Die Erscheinungen und subjectiven Beschwerden, die durch solche strangartigen Verwachsungen verursacht werden, sind sehr verschieden den jeweiligen Verhältnissen entsprechend, so dass von leichtem dauernden, vielleicht zu Zeiten vermehrtem Unbehagen mit Stuhlbeschwerden bis zum ausgeprägten acuten Strangulationsileus alle Abstufungen beobachtet werden. Und zwar sind gewöhn-

lich die Störungen am geringsten, wenn der Dickdarm, besonders also das Cöcum, in der Hauptsache betheiligt ist, der durch sein weites Lumen Einengungen besser verträgt.

Die Diagnose macht wenigstens im Beginn der Erkrankung keine nennenswerthen Schwierigkeiten. Unter Berücksichtigung der Anamnese werden zuerst meist localisirte Schmerzen, Erbrechen, Auftreibung des Leibes, Verhaltung von Stuhl und Winden über die Art des Leidens Aufklärung schaffen, dessen Charakter durch den Mangel an Fieber, die Beschaffenheit des Pulses und vor allen Dingen durch den Nachweis peristaltischer Bewegungen, des wichtigsten Zeichens des Darmverschlusses, klargestellt wird. Erst wenn durch zu langes Abwarten der Process weiter fortschreitet, wird das typische Bild verwischt, der Puls kleiner, schlechter, die peristaltischen Bewegungen erlöschen, sodass sich die specielle Diagnose schwieriger ja unmöglich gestaltet. Gerade bei der gefährlichsten Form, dem Strangulationsileus, verläuft die Erkrankung am schnellsten; deshalb ist hier eine frühzeitige Operation besonders nöthig. Man kann da den Patienten viel nützen, indem man schon bei der Entlassung, auch wenn keinerlei diesbezügliche Erscheinungen bestehen, auf die Möglichkeit des Eintretens solcher hinweist und den dringenden Rath ertheilt, gegebenen Falles sofort in die Klinik zurückzukehren, um nicht erst durch meist doch vergebliche conservative Versuche die beste Zeit zu verlieren. Wenn es dann nicht gelingt durch hohe Einläufe u. s. w. Stuhl zu erzielen, so soll schleunigst operirt werden, besonders da, wie wir sehen werden, die Prognose dann gut ist.

Die Vorbereitungen zur Operation entsprechen den bei der diffusen Peritonitis geschilderten und beziehen sich in der Hauptsache auf die Entleerung des Magens. Bei der Wahl des Schnittes sind auch hier die localen Symptome maassgebend; meist wird durch Eröffnung der alten Narbe, der Stelle der einstigen Entzündung, eine Klarstellung der Verhältnisse und Lösung der Verwachsungen und Stränge möglich sein. Nur in besonderen Fällen wird man den Mittelschnitt oder die Incision an einem anderen Orte wählen; zu ersterem wird man secundär auch gezwungen werden, wenn die Resection grosser Darmabschnitte sich als nothwendig erweist. Häufig bedauert man es nicht in der Mittellinie einge-

schnitten zu haben, da sich manchmal multiple Stränge oft weit vom Cöcum entfernt noch finden, die sonst vielleicht übersehen worden wären. Sind die Patienten früh genug zur Behandlung gekommen, so wird meist nach Lösung der Verwachsungen und Abtragung der Stränge eine Reposition der Därme ohne weitere Maassnahmen möglich sein, wie dies 12mal unter 17 Fällen geschehen ist. Die Prognose ist dann absolut gut, denn von diesen 12 Patienten ist keiner gestorben, alle geheilt. Erscheint die Schädigung des Darmes hochgradiger, sodass seine Entleerung wünschenswerth ist, so kann man nach Punction und Entfernung des Inhalts mit folgender Uebernähung trotzdem den Bauch hinterher vollkommen schliessen, um nicht durch erneute Drainage wieder Verwachsungen zu bekommen. So wurde 2mal verfahren, ebenfalls mit günstigem Erfolg (Nr. 31 und 32).

Wie schnell bei der Strangulation die Veränderungen des betroffenen Darmtheils vor sich gehen, zeigt der Fall No. 33. 36 Stunden bestand hier die Abschnürung der Dünndarmschlinge und hatte bereits zu vollkommener Gangrän derselben und zu diffuser Peritonitis geführt, sodass selbst die Resection des Darmes, Anlegung eines Anus praeternaturalis, Ausspülung der Bauchhöhle etc. nicht den Exitus verhindern konnte. Es ist dies der einzige von allen 17 Fällen von postoperativem Spätileus nach Appendicitis, der tödtlich endete.

Wie erwähnt scheinen einzelne Individuen besonders zur Strangbildung disponirt zu sein; so enthält unser Material 3 Fälle, die mehrmals durch erneute Strangbildung und Ileus zur Operation zwangen. Auffallenderweise handelte es sich hierbei stets um echten Strangulationsileus, der 2mal die Darmresection erforderte. Auch diese Patienten sind alle 3 geheilt, wenngleich, wie aus den Krankengeschichten ersichtlich, (Nr. 34, 35, 36) zum Theil erst nach einer ganzen Reihe von Eingriffen.

Die Nachbehandlung muss in erster Linie die frühzeitige Anregung der Peristaltik im Auge haben, auch um erneute Verwachsungen möglichst zu verhüten, und entspricht sonst dem bei der diffusen Peritonitis Ausgeführten.

Ich lasse jetzt eine tabellarische Zusammenstellung aller 36 Fälle folgen, die die wesentlichsten Daten enthält.

No.	Alter männl.	Alter weibl.	Erste Erkrankung	Zwischenzeit	Jetzige Erkrankung	Operation	Ausgang
1. (W. B.)	27 J.	—	Appendicitis. 2. Anfall. Kothabscess.	15 T.	Invaginatio jejuno-jejunal.	Darmresection.	†
2. (S. K.)	33 J.	—	Appendicitis. Perforat. Kothabscess.	47 T.	Abscess im Mesenterium einer Dünndarmschlinge.	Resection. Naht von End zu End.	Heilung.
3. (U. C.)	21 J.	—	Append. Perfor. Abscess. Incision ausserhalb. Appendicectom. nach 3 Jahren.	9 T.	Abscess im Netz mit Verwachsungen.	Netzresection.	Heilung.
4. (Pf. O.)	12 J.	—	Appendic. Perforation. Kothabscess.	25 T.	Diffuse Verwachsungen mit Betheiligung der alten Abscesswand.	Lösung. Reposition.	Heilung.
5. (B. O.)	12 J.	—	do.	29 T.	do.	do.	do.
6. (F. O.)	20 J.	—	do.	17 T.	do.	Lösung. Reposit. Darmfistel.	do.
7. (K. F.)	17 J.	—	do.	30 T.	do.	do.	†
8. (M. A.)	49 J.	—	Appendic. Perforation. Peritonitis.	5 T.	do.	Lösung. Reposit.	†
9. (M. O.)	27 J.	—	Appendic. Perforation. Kothabscess.	8 T.	do.	do.	Heilung.
10. (Sp. A.)	—	$2^1/_2$ J.	do.	3 T.	do.	do.	†
11. (W. H.)	16 J.	—	do.	13 T.	do.	Lös. Rep. Darmresect. (1,50 m). Circ. Darmnaht.	Heilung.
12. (R. F.)	—	25 J.	Appendic. 2. Anfall. Appendix nicht perforirt; allgemein. trüber Erguss, Fibrinbelag.	15 T.	do.	Lösung. Reposit. Resect. (30 cm). Circul. Naht.	Heilung.
13. (S. L.)	39 J.	—	Appendicitis. Grosser Kothabscess.	46 T.	Diffuse Verwachsungen mit Betheiligung der alten Abscesswand; Strang.	Lösung. Reposit.	Heilung.

No.	Alter männl.	Alter weibl.	Erste Erkrankung	Zwischenzeit	Jetzige Erkrankung	Operation	Ausgang
14. (H. J.)	22 J.	—	Append. Perfor. Kothabscess.	3 T.	Diffuse Verwachsungen mit Betheiligung der alten Abscesswand; Strang.	Lösung. Reposit. Anus praet.	Heilung;
15. (S. W.)	5 J.	—	do.	50 T.	Diffuse Verwachsungen ohne Abscess.	Lösung. Reposit.	do.
16. (F. F.)	12 J.	—	do.	30 T.	do.	do.	do.
17. (P. A.)	16 J.	—	do.	29 T.	Starre Infiltrat. der Flex. sigm.	Revision.	do.
18. (H. H.)	30 J.	—	do.	40 T.	Starre Infiltrat. des Dünndarms.	do.	do.
19. (V. O.)	37 J.	—	do.	51 T.	do.	do.	do.
20. (S. M.)	23 J.	—	do.	2 Jahr	Netzstrang am Quercolon.	Lösung.	do.
21. (K. H.)	21 J.	—	do.	$2^1/_2$ Jahr	Strangförm. Verwachsung. zwischen: Coecum, Dünndarm, Peritoneum.	Lösung, Reposit.	do.
22. (J. P.)	—	47 J.	do.	2 Jahr	do.	do.	do.
23. (K. M.)	—	18 J.	do.	do.	do.	do.	do.
24. (S. O.)	23 J.	—	Append. Keine Perforat. App. nach der Mitte.	1 Jahr	Strangobturation.	Durchtrennung.	do.
25. (L. A.)	—	31 J.	Append. Keine Perforat. Drainage.	3 Mon.	Strangulation.	do.	do.
26. (R. F.)	17 J.	—	Append. Perfor. Kothabscess.	$3^1/_4$ Jahr	Strangobturation.	do.	do.
27. (B. A.)	8 J.	—	do.	26 T.	do.	do.	do.
28. (W. F.)	27 J.	—	do.	38 T.	do.	do.	do.
29. (S. B.)	36 J.	—	do.	2 Jahr	do.	do.	do.

No.	Alter männl.	Alter weibl.	Erste Erkrankung	Zwischenzeit	Jetzige Erkrankung	Operation	Ausgang
30. (B. A.)	17 J.	—	Append. Perfor. Kothabscess.	$3^1/_4$ J.	Strangulation.	Durchtrennung.	Heilung.
31. (O. F.)	7 J.	—	do.	31 T.	Strangobturat. Knickung.	Durchtrennung. Entleerung des Darms. Bauchnaht.	do.
32. (L. P.)	10 J.	—	do.	6 Mon.	do.	do.	do.
33. (D. P.)	26 J.	—	Append. Perfor. Kothabscess. Peritonitis.	3 Mon.	Strangulation. Diffuse Peritonitis.	Resection. Anus praet.	†
34. (S. M.)	—	10 J.	Append. Perfor. Kothabscess.	5 Tage u. 1 Jahr.	Strangobturat. Strangulation.	Durchtrennung.	Heilung.
35. (N. R.)	11 J.	—	do.	2 Jahre u. 4 Mon.	do.	do.	do.
36. (N. K.)	55 J.	—	Append. Keine Perforation.	8 Mon. u. 5 Tage.	Strangulation. Adhäs. u. Verwachsungen.	Resection. Resect. u. Fistel.	do.

Aus dieser Tabelle ist noch besonders hervorzuheben die Zusammenstellung nach dem Lebensalter und der Mortalität:

Alter	Zahl	Mortalität	Alter	Zahl	Mortalität
2— 5 J.	2	1	21—30 J.	11	2
7—10 „	4	0	31—40 „	5	0
11—15 „	4	0	41—50 „	2	1
16—20 „	7	1	51—60 „	1	0
Summe	17	2	Summe	19	3

36 Patienten (davon 30 männliche, 6 weibliche): † 5 = 13,9 pCt. Gesammtmortalität.

32 mal lag eine perforirte Appendicitis vor; nur 4 mal schloss sich der Ileus an eine nicht perforirte an; von diesen waren drei drainirt.

Nach der Art der 2. Erkrankung zusammengestellt ergeben sich die folgenden Zahlen zugleich mit einem Vergleich der Mortalität

der einzelnen Formen; es geht daraus hervor, dass der reine Spät-Strangileus eine weit günstigere Prognose giebt als die Form, bei der durch Betheiligung des 1. appendicitischen Abscesses entzündliche und lähmende Momente noch mitspielen.

Befund der zweiten Erkrankung	Anzahl	Mortalität	pCt. †
Invagination	1	1	100
Abscesse	2	0	0
Diffuse Verwachsungen mit Betheiligung	9	3	33½
des alten Abscesses	2	0	0
Diffuse Verwachsungen allein	2	0	0
Infiltrationen der Darmwand	3	0	0
Reiner Spät-Strangileus	17	1	5,9

Postoperativer Ileus nach gynäkologischen Operationen.

Das hierher gehörige Material ist naturgemäss in der chirurgischen Klinik nur sehr klein, da die betreffenden Patientinnen im Allgemeinen die gynäkologischen Kliniken, wo die erste Operation ausgeführt worden ist, auch wieder aufsuchen. Nur 2 unserer 5 Fälle sind primär hier operirt worden und zwar unter Fehldiagnosen.

Besonders die Gynäkologen haben schon lange darauf hingewiesen, wie wichtig zur Verhütung von Adhäsionen die Ueberdeckung der Stümpfe etc. mit Peritoneum ist, so dass bei entsprechendem Verfahren die Fälle von postoperativen Verwachsungen immer seltener geworden sind; trotzdem lassen sie sich offenbar nicht immer vermeiden. 2 mal schloss sich der Ileus an Operationen der Adnexe an, und zwar handelte es sich im 1. Falle um multiple Adhäsionen und Strangbildungen mit Abknickung von Dünndarmschlingen nebst Volvulus und Perforation nach Entfernung einer Parovarialcyste, wodurch eine Darmresection nothwendig wurde. Bei demselben Fall entstand durch Strangbildung 2 Jahre später nochmals Ileus, der eine 3. Operation erforderte. Seitdem ist die Patientin beschwerdefrei. Während hierbei wohl ein allgemein entzündlicher Process gespielt hat, war im 2. Fall lediglich die Adhärenz der tiefsten Dünndarmschlingen am Adnexstumpf (Entfernung eines stielgedrehten Ovariums) trotz der Ueberdeckung mit Peritoneum der Grund für den Ileus. Der Darm war schon stark geschädigt,

musste eröffnet werden, ohne dass auch dadurch der Exitus verhindert werden konnte. Zur Heilung kam ein 3. Fall, bei dem sich ein Ileus mit Darmperforation an die abdominelle Entfernung eines Uterusmyoms anschloss; durch Darmresection wurde die afficirte Partie entfernt.

Die 2 letzten Beobachtungen endlich betreffen Darmverschlüsse nach Ventrofixationen. Diese Operation ist von den Gynäkologen fast allgemein aufgegeben und durch andere (abdominelle Lösung der Verwachsungen mit folgendem Alexander-Adams) ersetzt worden. Schon Jakobs und Olshausen haben Fälle beschrieben, in denen Darmschlingen hinter den an der vorderen Bauchwand fixirten Uterus gekrochen und so abgeklemmt waren. Bei unseren 2 Patientinnen lag beide Male eine breite Verwachsung des Dünndarms mit dem Uterus an der Nahtlinie vor; 1 mal fand sich ausserdem noch eine Strangabklemmung. Da in beiden Fällen schon Darmperforation bestand, so konnte die Peritonitis auch durch die Operation nicht mehr aufgehalten werden. In allen 5 Fällen wies der vorausgegangene Eingriff auf die Localisation des Ileus hin, so dass die Diagnose nicht zweifelhaft sein konnte.

Ileus nach Amputatio recti.

Mangelnde Peritonealisirung der Wundfläche war endlich auch 1 mal nach Amputatio recti wegen Carcinoms die Ursache für einen postoperativen Ileus. Bei der 1. Operation war nach Entfernung zahlreicher Drüsen im Mesorectum ein grosser Peritonealdefect entstanden, der sich nicht übernähen liess, sondern tamponirt werden musste. Die 2. Laparotomie von einem linksseitigen Kreuzschnitt aus zeigte eine am Tampon adhärente abgeknickte Dünndarmschlinge, die so geschädigt war, dass sie eröffnet und eingenäht werden musste. Der Patient ging dann an einer 2. Complication zu Grunde, indem eine andere Darmschlinge unter die eingenähte secundär hindurch kroch und so abgeschnürt wurde.

Wenn ich das Resultat der Arbeit kurz zusammenfasse, so ergeben sich für die einzelnen Capitel folgende Punkte:

Ileus durch eingedickte Kothmassen wird beobachtet bei chronischer Obstipation mit allgemeiner Atrophie und Schwäche

der Musculatur (z. B. bei Rückenmarkslähmungen) und bei Anomalien der Länge und Weite einzelner Darmtheile. Ein seltenes Vorkommniss ist die Bildung multipler Kothsteine in Haustren des Dickdarms mit folgender Divertikelbildung und Perforation.

Eine neue Bestätigung der Anschauung von Körte-Rehn über das Zustandekommen des Gallensteinileus bildet der hier beobachtete Fall mit circumscripter Ulceration und Peritonitis an 2 verschiedenen Stellen. Beim Vergleich der Statistiken über Gallensteinileus früherer und der letzten Jahre zeigt sich ein bedeutender Rückgang der Mortalität von $66^2/_3$ pCt. auf 23,4 pCt., eine Besserung, welche die Berechtigung frühzeitiger chirurgischer Eingriffe erweist.

Wirkliche per os eingeführte Fremdkörper führen sehr selten zu vollkommenem Ileus, da diejenigen, die den Oesophagus passirt haben, gewöhnlich im Darm nicht zurückgehalten werden; ihre Hauptgefahr besteht in der Perforation, die am häufigsten im absteigenden Theil des Duodenums erfolgt. Charakteristisch für chronische Entzündungen durch perforirte Fremdkörper ist eine eigenthümliche, derbe Schwartenbildung der Umgebung, die secundär die Darmpassage behindern kann.

Gutartige Darmtumoren führen als solche äusserst selten zum Ileus, häufiger durch Invagination.

Die Bevorzugung des Duodenums durch das seltene primäre Carcinom des Dünndarms scheint entsprechend dem Magencarcinom auf die Entstehung aus den relativ häufigen Ulcera dieses Darmtheils hinzuweisen. Charakteristisch ist beim Dünndarmcarcinom ebenso wie beim Sarkom das Zurücktreten der localen Erscheinungen hinter der allgemeinen Kachexie.

Die Mortalität nach Operation der stenosirenden Dickdarmtumoren ist eine sehr hohe; besonders gilt dies für die ganz acut mit Ileus einsetzenden Fälle. Aetiologisch kommen u. A. chronische Ulcera veranlasst durch Passagestörungen in abnormen, z. B. V-förmigen Schlingen des Dickdarms in Betracht.

Das Carcinom der Ampulle des Rectum führt selten zur vollkommenen Stenose; derartige Fälle sind meist inoperabel. Die Gefahren der Resection sind kaum grösser als die der Amputation.

Zu Ileus durch Adhäsions- und Strangbildung kann jeder entzündliche Process im Abdomen Anlass geben, und zwar können die Störungen erst lange Zeit nach Heilung der primären Erkran-

kung auftreten; auslösend wirken oft anderweitige Entzündungen des Bauches, Operationen etc.

Die gewöhnliche Peritonealtuberculose mit Erguss wird durch die Eröffnung des Abdomens günstig beeinflusst; dabei kann mit Vortheil der rechtsseitige Kreuzschnitt angewandt werden. Circumscripte abscedirende, Tumoren bildende, sowie stenosirende Tuberculosen treten an Zahl beträchtlich zurück; vollkommene Stenose und Ileus ist sehr selten. Häufiger ist der Darmverschluss in Folge von Adhäsionen und Strängen bedingt durch primäre Tuberculose der Mesenterialdrüsen besonders im Stadium der Verkäsung und Vereiterung.

Bei der diffusen chronischen Mesenterialperitonitis ist die Lösung aller Verwachsungen vergeblich, oft sogar gefährlich, da eine Neubildung nicht verhindert werden kann, die eventuell eine Verschlimmerung herbeiführt. Circumscript tritt die Erkrankung im Mesenterium abnorm langer, z. B. V-förmiger Schlingen des Dickdarms auf; das dadurch geschaffene Passagehinderniss wird am Besten durch Anastomosirung der Fusspunkte behoben.

Die operativen Resultate der Atresien des Anus resp. Rectums sind häufig auch deshalb ungünstig, weil anderweitige Entwicklungsstörungen die Lebensfähigkeit und Widerstandsfähigkeit beeinträchtigen.

Besonders hervorzuheben ist aus der Summe der 321 eingeklemmten Brüche (= 29,4 pCt. aller operirten Hernien) die hohe Zahl (36) der acuten Darmwandbrüche; bei ihnen besteht die Hauptgefahr in den geringen Erscheinungen und in der schon bei vorsichtigen Repositionsversuchen eintretenden Perforation; dementsprechend ist dabei die Mortalität besonders hoch (44 pCt.). Der acute Darmwandbruch tritt höchst selten in Inguinal-, sondern fast ausschliesslich in Cruralhernien auf; auch von den 4 hier beobachteten Herniae obturat. waren 3 Darmwandbrüche.

Bei gleichzeitigem Bestehen von Appendicitis im Bruchsack und Einklemmungserscheinungen war in unseren Fällen stets die erstere die primäre Erkrankung.

Drehung des incarcerirten Netzes wurde nur 3 mal unter 321 Fällen beobachtet; Fixation der Zipfel begünstigte das Zustandekommen der Drehung, ebenso ungleiches Wachsthum der

einzelnen Parthien mit bogenartigem Vorspringen der Gefässe (Payr).

Auffallend schwer sind die Erscheinungen bei Drehung von Appendices epiploicae im Vergleich zur Grösse des Objectes; die Ursache besteht in excentrischem Wachsthum der Fettanhänge. Bei einzelnen Individuen findet sich eine Disposition zu derartigen Drehungen.

Die auf epigastrische Brüche bezogenen Beschwerden gehen häufig von anderweitigen intraabdominellen Erkrankungen besonders des Magens aus; die Therapie muss dem Rechnung tragen.

Der postoperative Ileus nach Reposition incarcerirt gewesener Darmschlingen kann abgesehen von Netzsträngen veranlasst sein durch Verklebung der Schlingenschenkel untereinander oder durch Stenosenbildung; eine primär angelegte Anastomose bei zweifelhaftem Darm kann die Passagestörung verhüten.

Volvulus ist am häufigsten im Bereich des Dickdarms, besonders an der Flexura sigmoidea: begünstigend wirkt abnorme Länge der Flexur, sowie chronisch entzündliche Processe im Mesenterium derselben, die durch Annäherung der Schenkel zur Bildung V- oder U-förmiger Schlingen und zu Passagestörungen an der Spitze führen. Um Recidive zu vermeiden empfiehlt sich die Anlegung einer breiten Anastomose zwischen den Fusspunkten.

Wichtig für das Zustandekommen von Invaginationen ist die primäre krampfhafte Contraction der Spitze der Invagination, die in einem Falle bei der Operation in Narkose sogar noch nach der Desinvagination bestand.

Bei der diffusen Peritonitis ist streng zu unterscheiden zwischen den perforativen Fällen und den allgemein eitrigen (z. B. periappendicitischen) Ergüssen bei abgeschlossenem primären Herd. Die Prognose im 2. Falle ist günstig: grössere Eingriffe, Spülungen, Drainage sind dabei unnöthig; der Bauch wird am besten primär geschlossen. Ein wesentlicher Unterschied in den Resultaten der trockenen (Austupfen) und der feuchten (Ausspülen) Behandlung kann nicht constatirt werden; zu Gunsten der feuchten Methode spricht, dass dieselbe leichter auszuführen ist und kleinere Schnitte erfordert. Mit jedem Tage des Abwartens steigt die Mortalität rapide; nur durch die Frühoperation kann die Sterblichkeit vermindert werden; sie beträgt im Jahre 1909 in der hiesigen Klinik

nur noch 3,3 pCt. aller Fälle, auch die schwersten mit eingerechnet. Recidivappendicitiden sind keineswegs ungefährlicher, sondern können ebenfalls zur diffusen perforativen Peritonitis Anlass geben.

Die Resultate der Thierexperimente über die Sensibilität der Bauchhöhle stehen nicht im Einklang mit den bei Operationen erhobenen Befunden beim Menschen.

Das beste Mittel der Nachbehandlung zur Anregung der Peristaltik, Hebung der Herzkraft etc. sind Kochsalzeinläufe ins Rectum neben systematischen Magen- und Darmspülungen. Das Physostigmin lässt meist im Stich; ebenso wirken intravenöse Kochsalzadrenalininfusionen bei Peritonitis meist nur vorübergehend im Gegensatz zu dem vorzüglichen Erfolg bei acuter Anämie.

Im Allgemeinen genügt es, bei perforirtem Magenulcus das Geschwür zu übernähen ev. mit folgender Deckung durch Netz; zu vermeiden ist jedenfalls die Excision der Ulcera der kleinen Curvatur, da dann meist grosse Substanzverluste entstehen und die eingreifende Querresection nothwendig wird. Bei Sitz des Ulcus am Pylorus ist eine Gastroenterostomie oft nicht zu umgehen. Die Bauchhöhle wird nach Entfernung der eingeflossenen Massen am besten vollkommen geschlossen. Wenn auch selten so kann noch bei einer Dauer der Perforation von über 24 Stunden Heilung durch Operation erzielt werden.

Die schwere acute Cholecystitis ist frühzeitig zu operiren, da die Prognose der Perforation der gangränösen Gallenblase sehr ungünstig ist.

Die Prognose beim Durchbruch von Typhusgeschwüren ist, falls der Process nicht durch Verwachsungen localisirt bleibt, absolut infaust.

Bei perforirenden Verletzungen des Bauches besteht die für die Friedensschussverletzungen geltende Regel: möglichst frühzeitige Operation unter günstigen äusseren Bedingungen. Bei subcutanen Abdominalverletzungen ist schon bei geringen Erscheinungen häufig ein operativer Eingriff gerechtfertigt, da meist die Verletzungen, Blutungen etc. weit hochgradiger sind, als es zuerst den Anschein hat.

Die von Riedel sog. „Peritonitis kleiner Mädchen“, bedingt durch Diplo-, Staphylo- und Streptokokken, befällt das Bauchfell

auf dem Wege der Genitalien, manchmal aber auch mit Uebersprungung des gesammten Genitaltractus. Die Prognose ist äusserst ungünstig im Gegensatz zu der Gonokokkenperitonitis.

Freie Körper der Bauchhöhle, wie abgedrehte Fettanhänge können ileusartige Symptome auslösen; auch hier stehen die stürmischen Erscheinungen im Gegensatz zu der Geringfügigkeit des Objectes.

Neben Pneumonien können auch Pleuritiden und Pericarditiden abdominelle, ja ileusartige Erscheinungen auslösen. Differentialdiagnostisch zu verwenden ist dabei das Aussehen der Zunge. Die Chloroformnarkose übt keinen ungünstigen Einfluss auf den Verlauf der Pneumonie aus.

Bei acuter Magendilatation ist in verzweifelten Fällen bei Versagen der üblichen Therapie der Versuch einer Gastroenterostomie gerechtfertigt.

Die relativ häufigen Lähmungen und Dilatationen nach Operationen am Magen selbst sind durch frühzeitige, systematische Ausheberung am wirksamsten zu bekämpfen.

Ileus in Folge von Appendicitis ist auch ohne vorausgegangene Operation derselben ein relativ nicht seltenes Ereigniss. Fast stets schliesst sich der postoperative Ileus an perforirende Appendicitiden an. Für die Prognose des postoperativen Ileus nach Appendicitis ist von der grössten Wichtigkeit, ob der primäre Entzündungsherd bereits ausgeheilt ist oder nicht, da im ersten Falle die Mortalität erheblich, im zweiten sehr gering ist.

Vereinzelt wird nach der Operation eitriger perforirender Appendicitis eine starre, blasse Infiltration grösserer Abschnitte des Dünn- und Dickdarms beobachtet, die mit der primären Typhlitis verglichen werden und Ileus bedingen kann; bei diesem Befunde sind weitere Eingriffe zu unterlassen.

Von allen Mitteln zur Verhütung postoperativer Verwachsungen scheint die frühzeitige Anregung der Peritaltik durch Kochsalzklysmen das wirksamste zu sein. Ganz zu vermeiden wird der postoperative Ileus niemals sein, da alle Vorsichtsmaassregeln ja nur eine Neubildung von Adhäsionen erschweren können, während die durch den eitrigen Process selbst bedingten unbeeinflusst bleiben. Ist bei der ersten Operation mit Kreuzschnitt drainirt worden, so bietet die Narbencorrection nach Ablauf der entzünd-

lichen Erscheinungen die beste Gelegenheit zur Entfernung etwaiger Stränge und Verwachsungen.

Bei allen Abdominaloperationen, besonders bei denen im kleinen Becken, ist möglichst vollkommene Peritonealisirung aller Stümpfe und Wunden anzustreben und deshalb z. B. bei der Exstirpation hochsitzender Rectumcarcinome das Bauchfell von oben, von einem linksseitigen Kreuzschnitt aus, zu schliessen und die Tamponade zu vermeiden.

Für alle Ileusfälle aber gilt der Satz: je früher die Operation, desto günstiger die Prognose.